

Adénosarcome utérin: étude de 5 cas

[Adenosarcoma of the Uterus: a clinicopathologic analysis of 5 cases]

Z. Benzarti¹, I. Zemni¹, M. Ghaleb¹, T. Damak¹, M. Driss², M. Hechiche¹, and K. Rahal¹

¹Service de chirurgie carcinologique, Institut Salah Azaeiz, Tunis, Tunisia

²Service d'anatomo-pathologie, Institut Salah Azaeiz, Tunis, Tunisia

Copyright © 2016 ISSR Journals. This is an open access article distributed under the **Creative Commons Attribution License**, which permits unrestricted use, distribution, and reproduction in any medium, provided the original work is properly cited.

ABSTRACT: *Introduction:* The uterine adenosarcome is a rare tumor, is composed of a benign glandular component and a sarcomatous stroma. It's characterized by its rarity, difficulties in both diagnostic and therapeutic care.

Patients and methods: A retrospective review, from 1993 to 2013, of five cases of uterine adenosarcome diagnosed and treated at the institute Salah Azaeiz.

Results: Patients' mean age was 54.4 years. Three patients were postmenopausal. Vaginal bleeding was the most common presenting symptom. Physical examination combined with pelvic ultrasonography found a uterus increased in size. The diagnosis was made by biopsy curettage, biopsy of the polyp or study of the surgical specimen. Three patients underwent surgery. Four patients were in FIGO stage I, one patient in stage IV. Two patients benefited from adjuvant radiotherapy and one patient benefited only from chemotherapy. After a mean follow-up of 54 months, one patient was in complete remission. Pelvic local recurrence and metastasis in inguinal nodes were observed in two patients.

Conclusion: Surgery is often sufficient. Its prognosis is relatively favorable.

KEYWORDS: Adenosarcoma, Uterus, Surgery, Radiotherapy, Chemotherapy.

RESUME: *Introduction:* L'adénosarcome utérin est une tumeur extrêmement rare (8 % des sarcomes utérins), caractérisée par la prolifération d'une composante mésenchymateuse maligne et une composante épithéliale bénigne. Il est reconnu par sa difficulté de prise en charge diagnostique et thérapeutique.

Moyens d'étude: Il s'agit d'une étude rétrospective de 5 cas d'adénosarcome utérin pris en charge au sein de l'institut Salah Azaeiz de Tunis, entre 1993 et 2013, avec revue de la littérature internationale.

Résultats: L'âge moyen des patientes était de 54,4 ans. Trois patientes étaient ménopausées. Les métrorragies étaient le motif de consultation le plus fréquent. L'examen gynécologique trouvait souvent un polype accouché par le col (3 cas) et un utérus augmenté de taille. L'échographie pelvienne montrait souvent un utérus augmenté de taille et une lésion intra-utérine d'aspect hétérogène. Les moyens de diagnostic étaient le curetage biopsique, la biopsie du polype accouché par le col ou l'étude de la pièce opératoire. Le traitement chirurgical a été réalisé chez 3 patientes. Quatre patientes étaient classées stade I de FIGO et une seule classée stade IV. Deux patientes ont bénéficié d'une radiothérapie adjuvante. Une chimiothérapie a été prescrite chez la patiente ayant des métastases hépatique d'emblée. Après un recul moyen était de 54 mois, une patiente était en rémission complète. Une récurrence locorégionale pelvienne et une métastase au niveau des ganglions inguinaux étaient observées chez les deux autres patientes opérées.

Conclusion: Le traitement chirurgical seul est souvent satisfaisant. Son pronostic est relativement favorable.

MOTS-CLEFS: Adénosarcome, Utérus, Chirurgie, Radiothérapie, Chimiothérapie.

1 INTRODUCTION

L'adénosarcome utérin est une tumeur extrêmement rare, de nature biphasique associant un compartiment glandulaire bénin et un stroma sarcomateux, décrit pour la première fois par Clément et al en 1974 [1]. Ce sous-type de sarcome utérin est caractérisé par sa difficulté de prise en charge diagnostique et thérapeutique

2 POPULATION ET MÉTHODES

Il s'agit d'une étude rétrospective portant sur 5 cas d'adénosarcome utérin pris en charge à l'institut Salah Azaeiz de Tunis, sur une période de 21 ans, de janvier 1993 à décembre 2013.

3 RÉSULTATS

Les caractéristiques des patientes, le diagnostic, les aspects anatomopathologiques, les traitements et l'évolution sont décrits dans les tableaux 1, 2 et 3. L'âge moyen était de 54,4 ans avec des extrêmes allant de 35 à 69 ans. La parité moyenne de nos patientes était de 6. Deux patientes étaient nulligestes. Trois patientes étaient ménopausées au moment du diagnostic, une patiente (cas n°1) avait un antécédent personnel de cancer du sein (carcinome canalaire infiltrant) ayant eu comme traitement adjuvant une hormonothérapie à type de tamoxifène durant 5 ans, avec la survenue d'un adénosarcome utérin 9 ans après l'arrêt de cette hormonothérapie. Les circonstances de découverte étaient par ordre de fréquence : des métrorragies (chez toutes les patientes), douleur pelvienne (2/5 patientes), une masse pelvienne (une patiente). Une femme avait une métastase hépatique lors du diagnostic. L'examen gynécologique a trouvé un polype accouché par le col chez 3 patientes, un utérus augmenté de taille chez 3 patientes, une masse pelvienne chez une seule patiente.

L'échographie pelvienne, par voie abdominale et surtout endovaginale, était réalisée chez 4 patientes, elle avait montré un utérus augmenté de taille chez 3 patientes et une lésion intra-utérine d'aspect hétérogène chez toutes ces patientes, la taille moyenne à l'échographie était de 110 mm (de 60 à 170 mm) de grand axe. Le scanner abdomino-pelvien était réalisé chez une seule patiente (cas n°5), il avait montré une lésion intra-utérine hétérogène hyper vascularisée de 70 mm de grand axe comme taille moyenne et une métastase hépatique. L'imagerie par résonance magnétique n'était faite chez aucune patiente.

Le diagnostic d'adénosarcome était porté soit avant l'intervention initiale dans quatre cas : sur un curetage biopsique dans 3 cas et une biopsie d'un polype accouché par le col chez la quatrième patiente, soit après l'intervention dans un seul cas sur pièce opératoire d'hystérectomie, faite devant la persistance de métrorragie post-ménopausique avec exploration négative.

Le traitement chirurgical était réalisé chez 3 patientes. L'incision était médiane dans tous les cas. Les gestes opératoires réalisés étaient; une hystérectomie avec annexectomie bilatérale chez une patiente et une colpohystérectomie avec lymphadénectomie pelvienne bilatérale pour les deux autres patientes. La chirurgie était jugée complète, sans présence de résidu tumoral en fin d'intervention.

A l'examen anatomopathologique (Tableau 3), la taille moyenne de la tumeur était de 75 mm de grand axe (de 25 à 120 mm), avec à la coupe un aspect blanchâtre, et une consistance ferme. A l'examen microscopique (Figure 1), les signes les plus fréquents étaient l'augmentation du nombre de mitose, l'atypie et la nécrose cellulaire. Selon la classification FNCLCC (Fédération Nationale des Centres de Lutte Contre le Cancer), deux tumeurs étaient de grade 2, et l'autre était de grade 3. La tumeur ne dépassait pas la moitié de l'épaisseur du myomètre chez les 3 patientes opérées et on a noté l'absence d'embolies vasculaires. L'examen des ganglions chez les deux patientes ayant un curage pelvien (27 ganglions examinés) ne trouvait pas de ganglions métastatiques. Selon la classification FIGO, quatre patientes avaient un stade I et une seule patiente avait un stade IV (Tableau 2).

Le traitement était basé sur la chirurgie dans trois cas. Les suites opératoires étaient simples. Une radiothérapie adjuvante post opératoire était réalisée chez deux patientes (cas n°1 et 2). Une patiente (cas n°1) avait eu une radiothérapie externe pelvienne (50Gray) avec curiethérapie vaginale (10Gray) indiquée devant le jeune âge et la présence d'une atteinte du col utérin, une autre patiente (cas n°2) avait eu une radiothérapie externe pelvienne seule (50Gray) indiquée devant la présence d'atypie cellulaire importante et de multiples mitoses. Une chimiothérapie était prescrite chez la patiente (cas n°5) ayant la métastase hépatique au moment du diagnostic, mais la patiente était décédée avant de commencer la chimiothérapie. Aucune patiente n'avait eu de chimiothérapie adjuvante ou d'hormonothérapie.

Le recul moyen était de 54 mois avec des extrêmes allant de 1 mois à 129 mois. Deux patientes (cas n°2 et 3) étaient vivantes en bonne santé. Deux patientes (cas n°1 et 4) étaient décédées. Une patiente (cas n°5) était perdue de vue en bonne santé. Une patiente (cas n°1) avait présenté une récurrence locorégionale au niveau pelvien à 22 mois après la fin du traitement, pour laquelle elle n'avait pas eu de traitement, puisque décédée deux mois après l'apparition de cette récurrence. Une autre patiente (cas n°3) avait eu une métastase au niveau des ganglions inguinaux à 14 mois après la fin du traitement, elle avait eu une chimiothérapie (5 cures de AI : doxorubicine + ifosfamide), actuellement elle est vivante en bonne santé.

Tableau 1: Caractéristiques des patientes

Cas n°	Age (ans)	Statut hormonal	Motif de consultation	Examen physique	Echographie
1	46	Non ménopausée	Ménométrorragie	Polype accouché par le col	Aspect normal
2	63	Ménopausée	Métrorragie	Gros utérus	Utérus augmenté de taille, d'aspect hétérogène
3	59	Ménopausée	Métrorragie + algie pelvienne	Polype accouché par le col + gros utérus	Utérus augmenté de taille, d'aspect hétérogène
4	35	Non ménopausée	Ménométrorragie+ algie pelvienne	Polype accouché par le col + masse pelvienne	Utérus d'aspect hétérogène
5	69	Ménopausée	Métrorragie + masse pelvienne	Gros utérus	--

Tableau 2: Diagnostic et traitement

Cas n°	Moyen diagnostic	Chirurgie	Radiothérapie	Chimiothérapie	Stade FIGO
1	CBE	CHL	RTE pelvis Curiethérapie vaginale	-	I
2	CBE	CHL	RTE pelvis	-	I
3	Pièce opératoire	HT + AB	-	-	I
4	Biopsie d'un polype	-	-	-	I
5	CBE	-	-	+	IV

CBE : curetage biopsique de l'endomètre, CHL : colpohystérectomie avec lymphadénectomie, HT+AB : hystérectomie totale avec annexectomie bilatérale, RT : radiothérapie, CT : chimiothérapie RTE : radiothérapie externe.

Tableau 3: Aspects anatomopathologiques des cas opérés et leur évolution

Cas n°	Taille (mm)	Nombre mitoses	Envahissement myomètre	Atypie cellulaire	Emboles vasculaire	Evolution
1	25	> 10	< 50 %	sévère	0	RLR
2	80	< 10	< 50 %	modère	0	RC
3	120	> 10	< 50 %	sévère	0	M

RC : rémission complète, RLR : récurrence locorégionale, M : métastase.

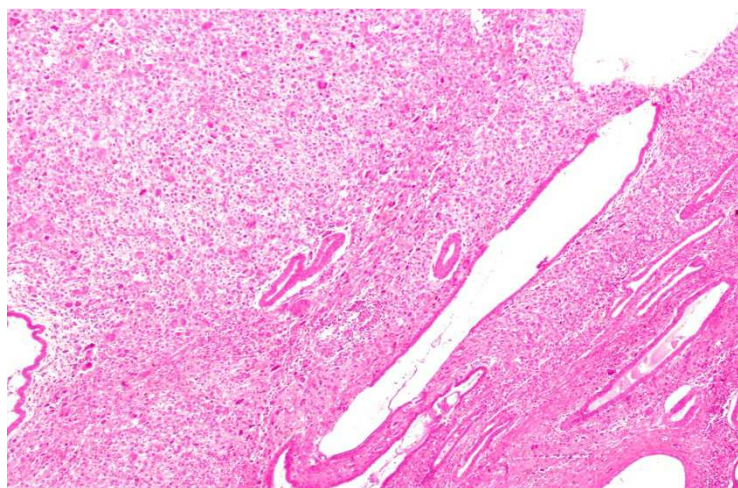


Figure 1: Prolifération mixte épithéliale et mésenchymateuse. Le contingent mésenchymateux montre des atypies cytonucléaires marquées.

4 DISCUSSION

L'adénosarcome utérin représente 8% des sarcome utérin [5,6]. Clement et Scully [7] ont fait une revue de la littérature mondiale et n'ont retrouvé qu'une centaine de cas décrits de façon exploitable. Il s'agit d'un cancer de la période post-ménopausique, avec une moyenne d'âge de 58 ans [8], l'âge moyen de nos patientes était de 54 ans et on décrit un cas chez une jeune patiente de 35 ans.

Le caractère sporadique de cette tumeur fait que les facteurs de risque demeurent inconnus, cependant deux facteurs de risque ont été décrits et discutés : l'irradiation pelvienne d'une part : quelques cas décrits chez des patientes ayant des antécédents d'irradiation pelvienne font évoquer le caractère radio-induit de ce cancer utérin, et d'autre part l'hormonodépendance des cas rapportés après des prises prolongées d'oestrogène [9] ou une exposition prolongée au Tamoxifène [10]. Chez une de nos patientes, on note la notion de traitement hormonal à base de Tamoxifène.

La symptomatologie clinique est très polymorphe, dominée par les métrorragies (71 % des cas) [8] comme dans notre étude. Parfois des algies pelviennes, une gêne vaginale, un prolapsus d'apparition récente ou une infertilité [5] peuvent amener la patiente à consulter.

L'examen physique retrouve le plus souvent une masse pelvienne (37%), un utérus augmenté de volume (22%), et à l'examen au spéculum, la tumeur se présente sous forme d'un polype cervical ou endométrial (22%) avec lequel elle est souvent confondue [7,8] comme ce le fut pour trois de nos patientes.

Le curetage biopsique et la biopsie d'un polype accouché par le col, ne sont pas toujours suffisants pour poser le diagnostic, ce n'est qu'après hystérectomie que l'examen anatomo-pathologique permet le diagnostic positif qui met en évidence les deux contingents mésenchymateux malin et épithélial bénin. Macroscopiquement, l'adénosarcome utérin se présente comme une énorme formation polypeuse, grisâtre ou jaunâtre ; à point de départ généralement endométrial (87 % des cas), parfois cervical (9 % des cas) ; des localisations multicentriques ou extra-utérines sont exceptionnelles [5].

La tumeur peut avoir un développement intra-cavitaire, intra-luminal ou accouchée par le col. À la coupe, le müllérome présente des zones nécrotiques et de nombreuses formations kystiques à contenu mucoïde [5,7].

Microscopiquement, cette tumeur est composée par l'association d'un épithélium glandulaire normal et d'un stroma conjonctif sarcomateux. En ce qui concerne l'examen en microscopie électronique, certains auteurs ont conclu que quelques cellules conjonctives, dans les adénosarcomes utérins, ressemblent à des cellules mésenchymateuses immatures et peuvent conserver la capacité de se transformer en cellules épithéliales ou en cellules sarcomateuses [5].

Le diagnostic histologique n'est porté de façon exacte que dans 25 % des cas [1,7]. De nombreux diagnostics différentiels peuvent être discutés, d'une part les tumeurs malignes mixtes müllériennes où les deux composantes sont malignes : les carcinosarcomes et les mülléroblastomes de pronostic défavorable [11,12] ; d'autre part, l'adénofibrome papillaire caractérisé par une prolifération bénigne aussi bien de la composante épithéliale que conjonctive.

La chirurgie est le traitement de base, elle consiste en une hystérectomie totale avec annexectomie bilatérale [2, 7, 12], suffisante surtout si la tumeur est localisée à l'utérus, permettant une survie à 5 ans près de 50%, par contre la lymphadénectomie pelvienne reste controversée. L'adénosarcome utérin a un faible degré de malignité selon la majorité des auteurs [13], car souvent il s'agit d'une tumeur à développement essentiellement local, intra-cavitaire, l'envahissement du myomètre est rare [14]. Selon la littérature l'envahissement du myomètre, la prolifération élargie de la tumeur, et l'atteinte ganglionnaire expose à des récidives locorégionale, et à des métastases péritonéales et pulmonaires, qui apparaissent dans les 5 ans chez 30% des cas [15]. Une de nos patientes opérées présentait une récidive locorégionale à 22 mois et la deuxième avait une métastase ganglionnaire à 14 mois. Ces deux patientes avaient un adénosarcome avec un index mitotique élevé et une atypie cellulaire sévère. Dans les formes évoluées et agressives (présence de facteur de mauvais pronostic, comme la prolifération extra utérin, l'invasion myométriale profonde , l'index mitotique élevé et la présence de nécrose et/ou d'embolie vasculaire), une radiothérapie semble permettre une réduction des récidives locales sans amélioration de la survie [16], associée ou non à une chimiothérapie qui consiste à l'utilisation de la doxorubicine ou association du cisplatine, ifosfamide et mesna; reste encore discutées ,vu la pauvreté des études.

5 CONCLUSION

L'adénosarcome utérin est une tumeur extrêmement rare, elle représente 8 % des sarcomes de l'utérus, dont la prise en charge diagnostique et thérapeutique est multidisciplinaire. C'est une tumeur intéressant surtout les patientes ménopausées, avec une symptomatologie largement dominée par les métrorragies. Histologiquement cette tumeur est caractérisée par la prolifération d'une composante mésenchymateuse maligne et une composante épithéliale bénigne. Son pronostic reste relativement favorable surtout dans les formes localisées, où la chirurgie (Une hystérectomie totale avec annexectomie bilatérale) seule semble être suffisante, par contre pour les formes évoluées, la prise en charge reste encore controversée, où la radiothérapie et la chimiothérapie garde leur place.

REFERENCES

- [1] Clément PB, Scully RE. Mullerian adenosarcoma of the uterus. A clinicopathologic analysis of ten cases of a distinctive type of mullerian mixed tumor. *Cancer* 1974,34: 1138-1149.
- [2] Pautier P. Sarcomes utérins .*Oncologie* 2007,9:137-143.
- [3] Archaya S, Hensley ML, Montag A. Rare uterine cancers. *Lancet* 2005,6:961-971.
- [4] Leung F, Terzibachian JJ, Aouar Z, et al .Sarcomes utérins : aspects cliniques et histopathologiques: à propos de 15 cas. *Gynecol Obstet Fertil.* 2008, 36 :628-635.
- [5] Fatnassi R, Amri. L'adénosarcome utérin: à propos d'un cas. *J Gynecol Obstet Biol Reprod.* 2005, 34:270-272.
- [6] Piura B, Rabinovich A, Meirovitz M, Yanai-Inbar I. Mullerian adenosarcoma of the uterus: case report and review of literature. *Eur J Gynaecol Oncol.* 2000,21: 387-390.
- [7] Clement PB, Scully RE. Mullerian adenosarcoma of the uterus: a clinicopathologic analysis of 100 cases with a review of the literature. *Hum Pathol* 1990; 21: 363-81.
- [8] H Farhat M., Hobeika E.M., Moumneh G., Nassar A.H. Uterine mullerian adenosarcoma with sarcomatous overgrowth fatal recurrence within two weeks of diagnosis: a case report. *Journal of Medical Case Reports* 2007,1:103.
- [9] Tjalma WA, Michener CM. Mullerian adenosarcoma of the uterus associated with long-term oral contraceptive use. *Eur J Obstet Gynecol. Reprod. Biol.* 2005, 119:253-254.
- [10] Wysowski DK, Honig SF, Beitz J. Uterine sarcoma associated with tamoxifen use. *N Engl J Med* 2002, 346:1832-1833.
- [11] Kabwa L, Mattei JP, Eloit S, Ramadane A, Grange B. Un cas d'adénosarcome utérin et vaginal dans un contexte de prolapsus génital remanié. *J Chir* 1997; 134: 80-5.
- [12] Bernard JL, Leon B. Tumeurs rares de l'utérus. *Gynécologie.* Ed Pradel, 1993, p. 433-436.
- [13] Bobin JY and al. L'adénosarcome utérin : revue de la littérature à propos d'un cas. *J Gynecol Obstet Biol Reprod* 1993,22: 245-248.
- [14] Del Carmen MG, Lovett D, Goodman A. A case of mullerian adenosarcoma of the uterus treated with liposomal doxorubicin. *Gynecol Oncol* 2003; 88: 456-8.
- [15] Tinar S and al. Adenosarcoma of the uterus: a case report. *Med Gen Med.* 2004,12;6:51.
- [16] Reed NS, Mangioni C, Malmstrom H. First results of a randomised trial comparing radiotherapy versus observation post operatively in patients with uterine sarcomas. An EORTC-GCG study. *Int J Gynecol Cancer* 2003, 13:4.