

Tumeur fibreuse solitaire maligne: A propos d'un cas

[Malignant solitary fibrous tumor: A case report]

K. Idrissi Serhrouchni, I. Elhiai, M. Eljjar, J. Kharmoum, and M. Chraibi

Service d'Anatomie Pathologique, Centre Hospitalier Universitaire de Tanger, Faculté de Médecine de Tanger, Université Abdelmalek Essadi, Morocco

Copyright © 2021 ISSR Journals. This is an open access article distributed under the **Creative Commons Attribution License**, which permits unrestricted use, distribution, and reproduction in any medium, provided the original work is properly cited.

ABSTRACT: Solitary fibrous tumor is a rare mesenchymal tumor. It located preferentially at pleural, rarely seen in extrathoracic sides. This tumor shows a high risk of local recurrence and a poor prognosis within an incomplete resection. The authors present a case of malignant solitary fibrous tumor in a 39-year-old woman, diagnosed at the antero-medial part of the left thigh. In trying to recall the clinical and pathological features and treatment of this rare entity.

KEYWORDS: Solitary fibrous tumor, mesenchyme, malignant, soft tissue.

RESUME: La tumeur fibreuse solitaire est une tumeur rare du mésenchyme. Elle se développe préférentiellement au niveau pleural, rarement en extrathoracique. C'est une tumeur qui présente un risque élevé de récurrences locales et dont le pronostic dépend de la qualité d'exérèse. Les auteurs présentent un cas d'une tumeur fibreuse solitaire maligne chez une patiente de 39 ans, diagnostiquée au niveau de la partie antéro-interne de la cuisse gauche. En essayons de rappeler des caractéristiques cliniques, pathologiques et thérapeutique de cette rare entité.

MOTS-CLEFS: Tumeur fibreuse solitaire, mésenchyme, malin, parties molles.

1 INTRODUCTION

La tumeur fibreuse solitaire maligne (TFSM) est une tumeur conjonctive rare. Les critères classiques de diagnostic de la malignité sont la cellularité élevée, l'activité mitotique élevée, le polymorphisme, l'hémorragie et la nécrose. Cette tumeur se développe préférentiellement au niveau pleural, cependant elle n'est pas restreinte aux surfaces séreuses. Des localisations diverses ont été rapportées dans la littérature, parmi ces localisations exceptionnelles, nous présentons l'observation d'une tumeur fibreuse solitaire maligne des parties molles de la cuisse, elle est documentée en imagerie, alors que le diagnostic a été retenu à l'examen histologique et immunohistochimique des prélèvements réalisés au niveau de la masse tumorale.

2 OBSERVATION

Il s'agit d'une patiente âgée de 39 ans, qui a présenté une tuméfaction de la partie antéro-interne de la cuisse gauche. L'examen clinique a retrouvé une masse mal limitée, de 13 centimètres de diamètre, non douloureuse et sans signes inflammatoires en regard. Les poulx d'aval ont été présents, avec des aires ganglionnaires libres. Un scanner thoraco-abdomino pelvien a objectivé une masse de 20 cm de grand axe au dépend du muscle psoas gauche, s'étendant au pelvis et refoulant le paquet vasculo-nerveux, avec des métastases pulmonaires. La scintigraphie osseuse était sans particularités. Une biopsie de la masse tumorale a été réalisée, l'examen histologique a révélé une prolifération tumorale fusocellulaire dont la cellularité varie par endroit (Figure 1,2).

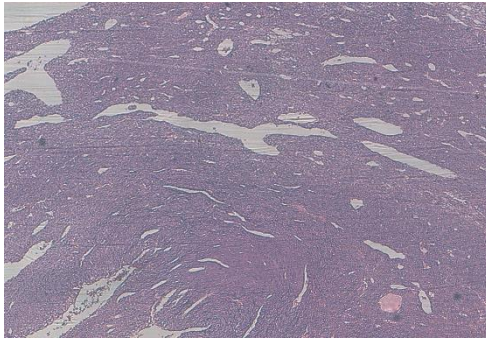


Fig. 1. Prolifération tumorale fusocellulaire dont la cellularité varie par endroit (HESx10)

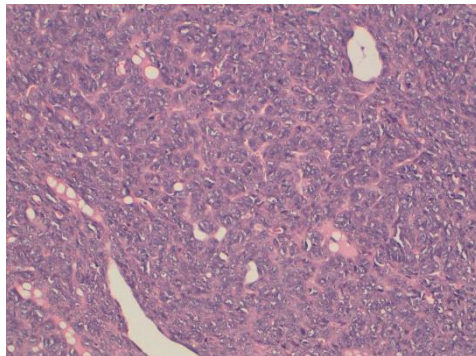


Fig. 2. Prolifération tumorale faite de cellules fusiformes (HESx20)

Les cellules tumorales présentent des atypies cytonucléaires manifestes avec de multiples figures de mitoses estimées à 12 mitoses/10 champs au fort grossissement (CFG) (Figure 3).

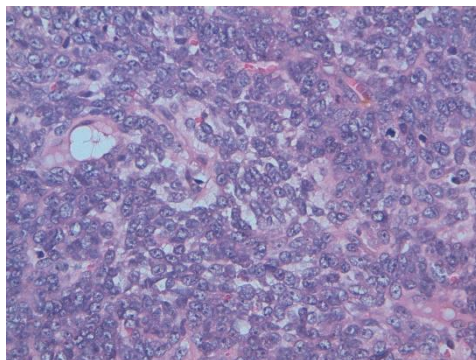


Fig. 3. Les cellules tumorales présentent des atypies cytonucléaires manifestes avec de multiples figures de mitoses (HESx40)

L'examen histologique est complété par une étude immunohistochimique qui a montré une franche positivité des cellules tumorales pour les anticorps anti- CD34 et anti-BCL2 (Figure 4, 5).

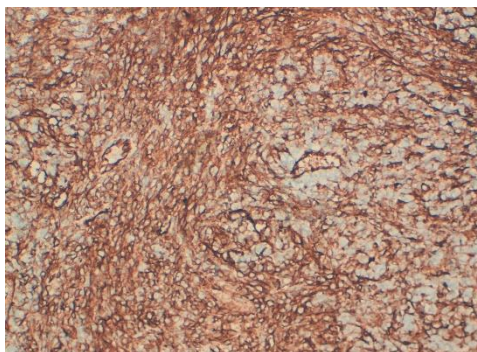


Fig. 4. Les cellules tumorales expriment le CD34

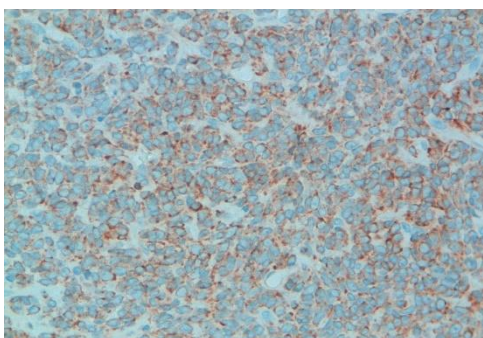


Fig. 5. Les cellules tumorales expriment le BCL2

Donc le diagnostic retenu est celui d'une tumeur fibreuse solitaire maligne.

La patiente a bénéficié de trois cures de chimiothérapie d'induction à base de MAI (adriablastine 50 mg /m², ifosfamide 1,8g/m² J1-J5, mesna 1,8g/m² J1-J5) sous couverture de facteurs de croissance). Une TDM thoraco –abdomino-pelvienne d'évaluation à 3 cures a objectivé une réponse ne permettant pas une chirurgie R0, d'où la continuation du traitement, une TDM thoraco –abdomino-pelvienne est programmée après 6 cures, la patiente est décédée avant la fin des cures.

3 DISCUSSION

La tumeur fibreuse solitaire (TFS) est une tumeur rare du mésenchyme, dont la première description a été faite par Klemperer et Rabin en 1931 [1]. Bénigne ou maligne, elle se développe préférentiellement au niveau pleural, Plus récemment, de multiples sites extrathoraciques ont été rapportés [2-3].

Les TFS extrathoraciques représentent environ 0,6% des tumeurs des tissus mous [4].

Leur faible agressivité clinique, leur caractère ubiquitaire et la capacité de simuler une multitude de néoplasies des tissus mous rendent le diagnostic de ces tumeurs mésenchymateuses difficile [1].

Cette tumeur survient de façon équivalente sans distinction de sexe [1], elle s'observe dans tous les groupes d'âge.

Anciennement connues sous les noms « mesothelioma fibreux bénin, fibrome pleural ou mesothelioma fibreux solitaire », ces lésions étaient considérées comme étant exclusivement pleurales. Actuellement, d'après plusieurs études histologiques et immunohistochimiques, il paraît clair que ces tumeurs soient mésenchymateuses non mésothéliales d'origine (myo) fibroblastique [5-6] et soient comparables à celles retrouvées en extrathoracique [7].

Cliniquement, la majorité des TFS extrathoraciques sont asymptomatiques. Après une longue évolution, l'apparition d'une masse douloureuse reste le principal signe [2]. Elle se manifeste sous forme d'une masse de taille variable, mais de limites régulières [8] et le plus souvent mobile. Dans notre cas, le caractère douloureux a manqué et les limites étaient irrégulières.

Ces tumeurs peuvent radiologiquement mimer toute lésion mésenchymateuse d'origine musculaire ou adipeuse. Le diagnostic final reste anatomopathologique.

Macroscopiquement, la tumeur est bien circonscrite et souvent encapsulée, translucide pesant entre 100 et 400 grammes. La taille est variable mais généralement entre 1 et 25 cm [9]. A la coupe, la surface apparaît fasciculée, lobulée et granuleuse, sa couleur est fréquemment grisâtre, parfois blanc-rosée [8].

Sur le plan histologique, on retrouve une prolifération plus ou moins dense de cellules fusiformes évoquant des fibroblastes, dispersées de façon plus ou moins ordonnée et soutenues par une trame de fibres de collagène d'abondance variable, la tumeur se caractérise par un aspect: «pattern- patternless». Les principaux signes de malignité sont représentés par un index mitotique élevé (supérieur à quatre mitoses par dix champs au fort grossissement), une densité cellulaire importante, des remaniements nécrotico-hémorragiques, un pléomorphisme nucléaire marqué et une invasion stromale ou vasculaire [10-13]. Dans notre cas les critères de malignité retrouvés sont la densité cellulaire très élevée, les atypies cytonucléaires marquée et l'index mitotique qui est estimé à 12 mitoses /10 champs au fort grossissement. Les autres éléments n'ont pas pu être évalué vu le caractère biopsique du prélèvement.

L'étude immunohistochimique des TFS montre classiquement une expression diffuse de la vimentine et du CD34, une expression d'intensité variable du CD99 et de la protéine bcl-2 et une négativité des marqueurs épithéliaux (cytokératine, EMA) et de la protéine S100 [14]. Dans notre cas les cellules tumorales ont franchement exprimé les anticorps anti-CD34 et anti-BCl2.

Certains facteurs de mauvais pronostic ont été évoqués comme la perte d'expression de l'antigène CD34, l'hyperexpression du Ki67 (MiB1) et de la protéine P53 [15].

Il existe une dizaine de diagnostics différentiels que la microscopie optique seule ne peut exclure l'un de l'autre [8-9] comme: l'histiocytome fibreux, la fibromatose, le fibrosarcome et l'hémangiopéricytome.

Le traitement de référence est la résection chirurgicale, qui permet en plus, la confirmation diagnostique par l'étude anatomopathologique. L'exérèse doit être complète, l'ablation incomplète de la tumeur représente un élément péjoratif pour l'évolution ultérieure [10; 15].

Le rôle des autres traitements n'est pas encore bien codifié. La chimiothérapie pourrait être intéressante dans les formes malignes inopérables d'emblée, une réduction significative de la taille d'un fibrome solitaire inopérable a été notée suite à un traitement à base d'ifosfamide et adriamycine [16]. Cette chimiothérapie pourrait se justifier en néoadjuvant, dans les tumeurs volumineuses ou en postopératoire, en cas de résection incomplète [15]. La radiothérapie pourrait également être indiquée après résection chirurgicale, en cas de signes histologiques de malignité, surtout si cette résection a été incomplète. Son intérêt réel reste encore à démontrer.

La majorité des récurrences surviennent les deux premières années suivant l'intervention chirurgicale, justifiant ainsi une surveillance par une radiographie et/ou une TDM tous les six mois pendant cette période. Des métastases à distance ont été également rapportées [14; 16].

Le pronostic vital est principalement tributaire d'une éventuelle récurrence locale, la résection complète offre un taux de survie de 80% à 5 ans.

4 CONCLUSION

La TFSM est une tumeur rare. Son diagnostic est histologique, largement facilité par l'immunohistochimie. La chirurgie est la base du traitement et le rôle des thérapies adjuvantes (chimio- et radiothérapie) reste encore à préciser. Une surveillance étroite est nécessaire en raison du risque de récurrence ou de métastase.

CONFLITS D'INTÉRÊTS

Pas de conflits d'intérêts

REFERENCES

- [1] Couazzani A., Delrée P., De Saint aubain N., Ceutirik M. Tumeur fibreuse solitaire maligne de la paroi abdominale chez un homme. *Annales de chirurgie plastique esthétique* 2008; 53: 517-520.
- [2] Gold JS, Antonescu CR, Hajdu C, Ferrone CR, Hussain M, Lewis JJ, et al. Clinicopathologic correlates of solitary fibrous tumors. *Cancer* 2002; 94: 1057-68.
- [3] Sun Y, Naito Z, Ishiwata T, Maeda S, Sugisaki Y, Asano G. Basic FGF and KI-67 proteins useful for immunohistological diagnostic evaluations in malignant solitary fibrous tumor. *Pathol International* 2003; 53: 284-90.
- [4] Ammar A., El Hammami S., Souisi Z., Chtourou A.. Une tumeur fibreuse rare de la paroi thoracique: La tumeur fibreuse solitaire maligne. Elsevier Masson 2007; 63: 65-66.
- [5] Chan JKC. Solitary fibrous tumour-everywhere, and a diagnosis in vogue. *Histopathology* 1997; 31: 568-76.
- [6] El-Naggar AK, Ro JY, Ayala AG. Localized fibrous tumor of the serosal cavities: immunohistochemical, electron microscopic and flow cytometric DNA study. *Am J Clin Pathol* 1989; 92: 561-5.
- [7] Vallat-Decouvelaere AV, Dry SM, Fletcher CD. Atypical and malignant solitary fibrous tumors in extrathoracic locations: evidence of their comparability to intra-thoracic tumors. *Am J Surg Pathol* 1998; 22: 1501-11.
- [8] Graadt J.F., Hogendoorn P.C.W. Solitary fibrous tumour: the emerging clinicopathologic spectrum of an entity and its differential diagnosis. *Current Diagnostic Pathology* 2004; 10: 229-235.
- [9] Cardillo G, Facciolo F, Cavazzana A, Capece G, Gasparri R, Martelli M. Localized (solitary) fibrous tumors of the pleura: an analysis of 55 patients. *Ann Thorac Surg* 2000; 70: 1808-12.
- [10] Léna H, Desrues B, Caullet-Maugendre S, Le Coz A, Huet H, Delaval P. Le fibrome pleural: apport de l'immunohistochimie. *Rev Mal Respir* 1995; 12: 383-5.
- [11] Ali SZ, Hoon V, Hoda S, Heelan R, Zakowski MF. Solitary fibrous tumor: a cytologic-histologic study with clinical, radiologic and immunohisto-chemical correlations. *Cancer* 1997; 81: 116-21.
- [12] England DM, Hochholzer L, McCarthy M. Localized benign and malignant fibrous tumors of the pleura. *Am J Surg Pathol* 1989; 13: 640-58.
- [13] Leroy X, Copin MC, Petit S, Moukassa D, Gosselin B. Tumeur fibreuse solitaire pleurale maligne avec expression focale de cytokeratine. *Ann Pathol* 2001; 21: 153-6.
- [14] Jougon J, Minniti A, Bégueret H, Dromer C, Delcambre F, Velly JF, et al. Tumeur fibreuse solitaire de la plèvre. *Rev Pneumol Clin* 2002; 58: 35-8.
- [15] Perrot M, Fisher S, Brüdler M, Sekine Y, Keshavjee S. Solitary fibrous tumors of the pleura. *Ann Thorac Surg* 2002; 74: 285-93.
- [16] Liu CC, Wang HW, Li FY, Hsu PK, Huang MH, Hsu WH, et al. Solitary fibrous tumors of the pleura: clinicopathological characteristics, immunohistochemical profiles and surgical outcomes with long-term follow-up. *Thorac Cardiovasc Surg* 2008; 56: 29167.