

## La prise en charge de l'ulcère de Marjolin: Expérience du service de chirurgie plastique au CHU Mohammed VI Marrakech, Maroc

### [ Marjolin ulcer management: Experience of the plastic surgery service at Mohammed VI University Hospital Marrakech, Morocco ]

O. Elatiqi<sup>1</sup>, I. Zinedine<sup>2</sup>, O. Aitbenlassal<sup>3</sup>, M.D. Elamrani<sup>4</sup>, and Y. Benchamkha<sup>5</sup>

<sup>1</sup>Professeur assistant au service de chirurgie plastique et réparatrice, CHU Mohammed VI Marrakech, Morocco

<sup>2</sup>Médecin résident au service de chirurgie plastique et réparatrice, CHU Mohammed VI Marrakech, Morocco

<sup>3</sup>Médecin résident au service de chirurgie plastique et réparatrice, CHU Mohammed VI Marrakech, Morocco

<sup>4</sup>Professeur au service de chirurgie plastique et réparatrice CHU Mohammed VI Marrakech, Morocco

<sup>5</sup>Professeur et chef du service de chirurgie plastique et réparatrice, CHU Mohammed VI Marrakech, Morocco

---

Copyright © 2023 ISSR Journals. This is an open access article distributed under the **Creative Commons Attribution License**, which permits unrestricted use, distribution, and reproduction in any medium, provided the original work is properly cited.

**ABSTRACT:** Introduction: Marjolin's ulcer is the malignant transformation of a burn scar or any other wound or chronic ulceration.

Material and methods: This is a retrospective study spread over 2 years from January 2020 to January 2022 on 13 files of patients hospitalized in the plastic surgery department of Marrakech.

Results: 13 patients, male in 77% of cases, the average age was 52 with extremes between 25 and 74 years old, the main location was the lower limb in 46% of cases, the scalp in 39% and the upper limb in 15%, the average size of the tumor was 11,5cm with extremes between 5 and 30cm, in 85% of cases it was a squamous cell carcinoma, lymph node dissection was performed in 61.5%, surgical excision required amputation in 5 cases, 2 in the upper limb and 3 in the lower limb due to bone invasion, an extension assessment was performed for all patients, positive in 70% of cases, coverage required direct sutures in 40%, grafts in 30%, and flaps in 30%.

The evolution was marked by recurrence in 2 cases.

All patients were referred for adjuvant treatment.

Conclusion: Marjolin's ulcer remains a rare but very locally aggressive tumor with significant metastatic potential.

**KEYWORDS:** Marjolin ulcer, squam cell carcinoma, burn, trauma, age.

**RESUME:** Introduction: L'ulcère de Marjolin correspond à la transformation maligne d'une cicatrice de brûlure ou de toute autre plaie ou ulcération chronique.

Matériel et méthodes: Il s'agit d'une étude rétrospective étalée sur 2 ans depuis janvier 2020 à janvier 2022 portée sur 13 dossiers de patients hospitalisés au service de chirurgie plastique de Marrakech.

Résultats: 13 patients, de sexe masculin dans 77% des cas, l'âge moyen était de 52 avec des extrêmes entre 25 ans et 74ans, la principale localisation était le membre inférieur dans 46% des cas, 39% au niveau du scalp et dans 15%, au niveau du membre supérieur, la taille moyenne de la tumeur était de 11,5cm avec des extrêmes entre 5 et 30cm, dans 85% des cas il s'agissait d'un carcinome spinocellulaire, un curage ganglionnaire a été effectué dans 61,5% devant la présence d'adénopathies, l'exérèse chirurgicale a nécessité une amputation dans 5 cas, 2 au niveau du membre supérieur et 3 au niveau du membre

inférieur devant l'envahissement osseux, un bilan d'extension a été effectué chez tous les patients, revenu positif dans 70% des cas, la couverture a fait appel à des sutures directes dans 40% des cas, greffes dans 30% et lambeaux dans 30%.

L'évolution a été marquée par la récurrence dans 2 cas.

Tous les patients ont été adressés pour un traitement adjuvant.

**Conclusion:** L'ulcère de Marjolin reste une tumeur rare mais très agressive localement avec un potentiel métastatique important.

**MOTS-CLEFS:** Ulcère de marjolin, carcinome spinocellulaire, brûlure, traumatisme, âge.

## 1 INTRODUCTION

L'ulcère de Marjolin est une tumeur maligne qui se développe sur une cicatrice de brûlure ou toute autre plaie ou ulcération chronique, cette transformation survient après de longues années d'évolution entre 30 à 35 ans, le carcinome spinocellulaire constitue le principal type histologique 75% suivi par le carcinome basocellulaire, le mélanome, sarcome,...

Il s'agit d'une tumeur à haut potentiel agressif sur le plan local et général, à travers notre série de cas nous allons essayer de montrer les quelques modifications épidémiologiques à travers le temps de cette tumeur et son agressivité en comparant sa survenue entre deux populations jeune et âgée.

## 2 MATERIEL ET METHODE

C'est une étude rétrospective étalée sur 2 ans de janvier 2020 à décembre 2021, intéressant 13 patients pris en charge au service de chirurgie plastique et réparatrice du centre hospitalier universitaire (CHU) MOHAMMED VI de Marrakech, l'exploitation des dossiers a permis le recueil des données épidémiologiques, cliniques, thérapeutiques et évolutives, avec un recul estimé à 2 ans.

## 3 RESULTATS

- **Sexe:** dans 77% des cas les patients étaient de sexe masculin (figure 1)

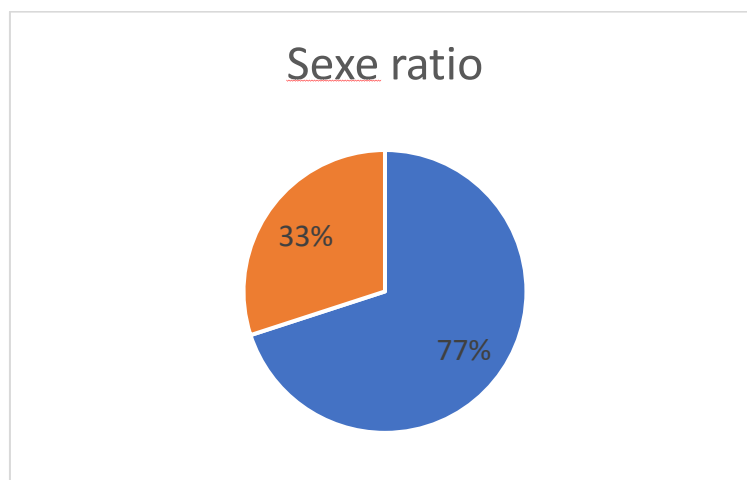


Fig. 1. Répartition des patients selon le sexe

- Origine: 66% des patients étaient d'origine rurale (figure 2)

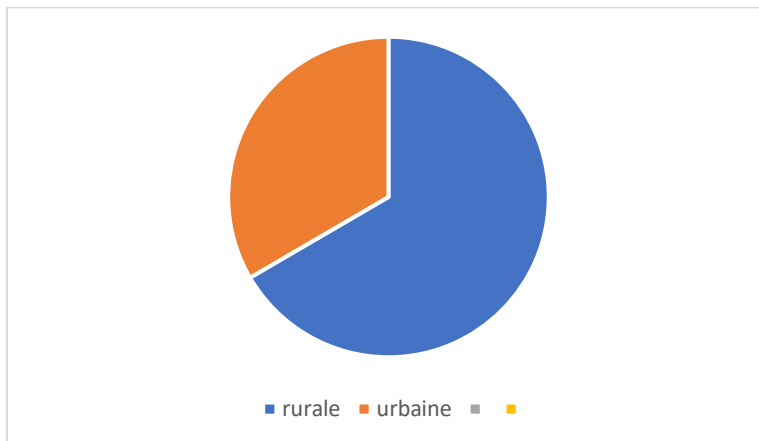


Fig. 2. Origine des patients

- Âge: moyenne d'âge est estimée à 50,2% avec des extrêmes entre 22 et 80 ans, et lorsqu'on analyse de plus près l'âge de nos patients on trouve que 46 % sont âgé de moins de 50 ans avec une moyenne de 34,5ans contre 54% où l'âge moyen est de 68,57 ans. (figure 3)

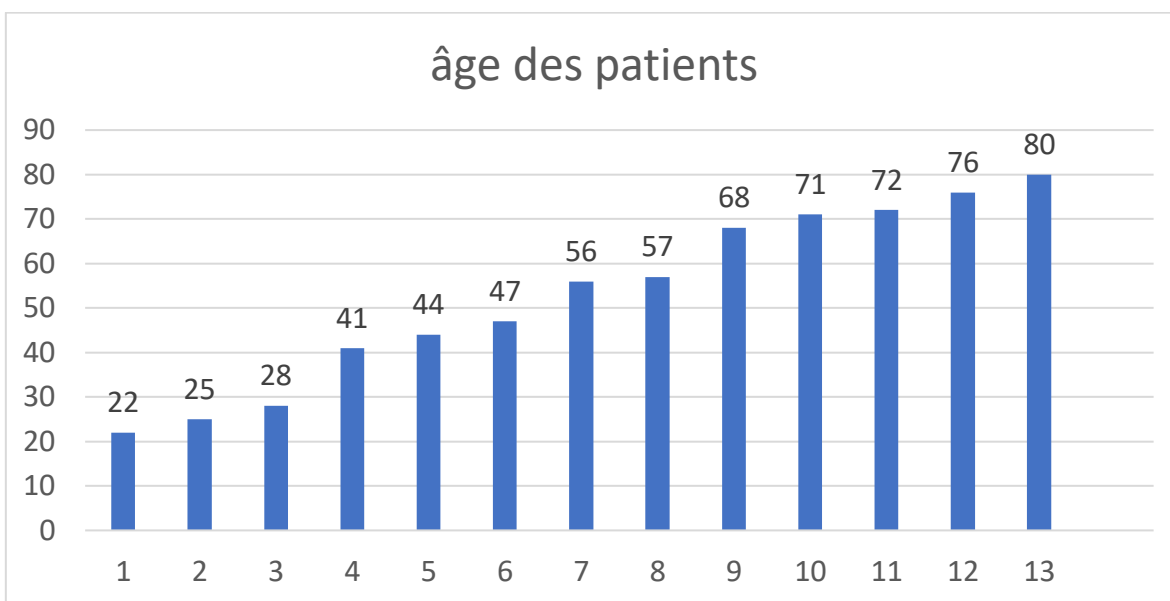
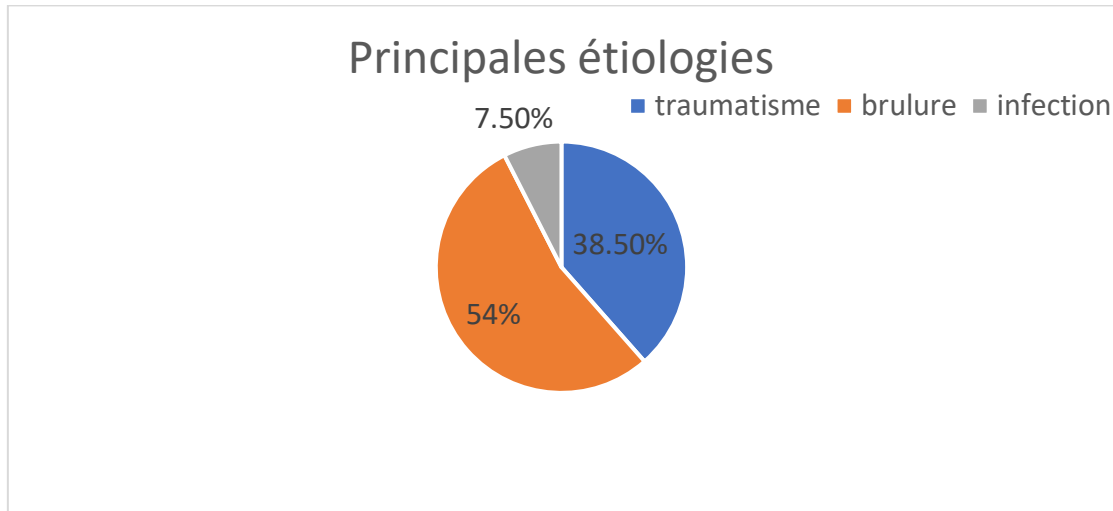


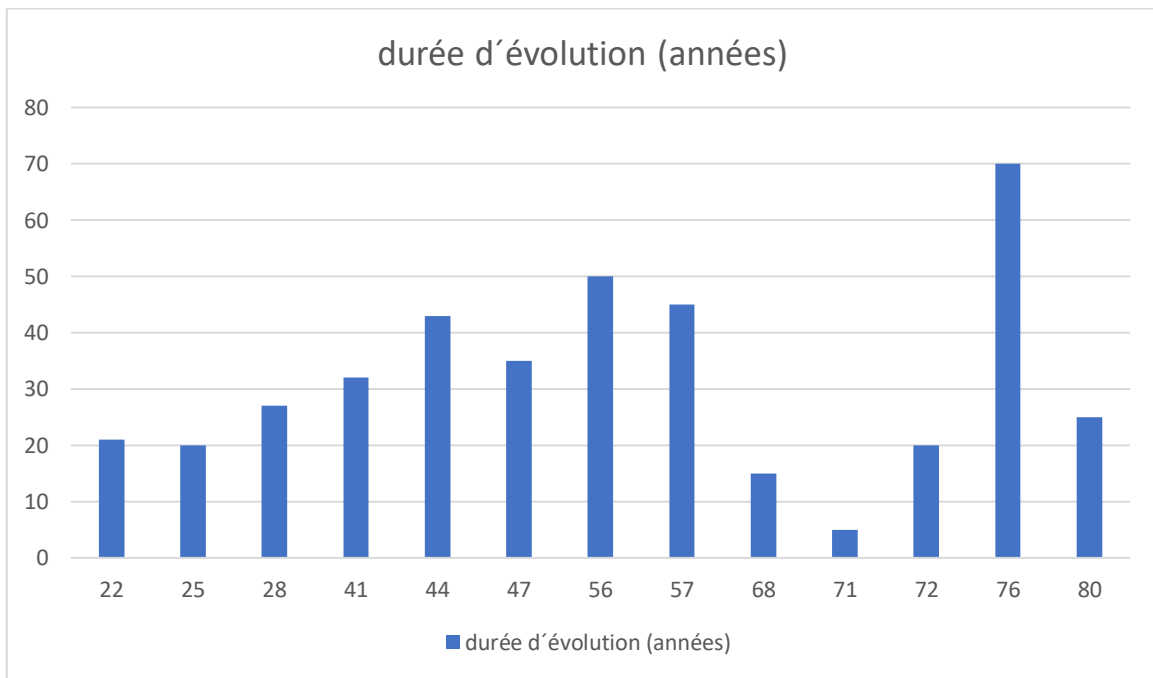
Fig. 3. L'âge des différents patients

- **Étiologies:** la principale cause de la cicatrice était la brûlure dans 54% des cas suivie par les traumatismes dans 38,5% des cas puis l'infection dans 7,5% (figure4)



**Fig. 4.** Les principales étiologies des cicatrices instables

- **La durée d'évolution:** estimée à 31,4 ans en moyenne avec des extrêmes entre 5 et 70 ans. (figure5)



**Fig. 5.** La durée d'évolution des cicatrices instables chez chaque patient

- La localisation: dans 46% les tumeurs siégeaient au niveau du membre inférieur suivi par le scalp dans 39% des cas puis au niveau du membre supérieur chez 15 % (figure 6)

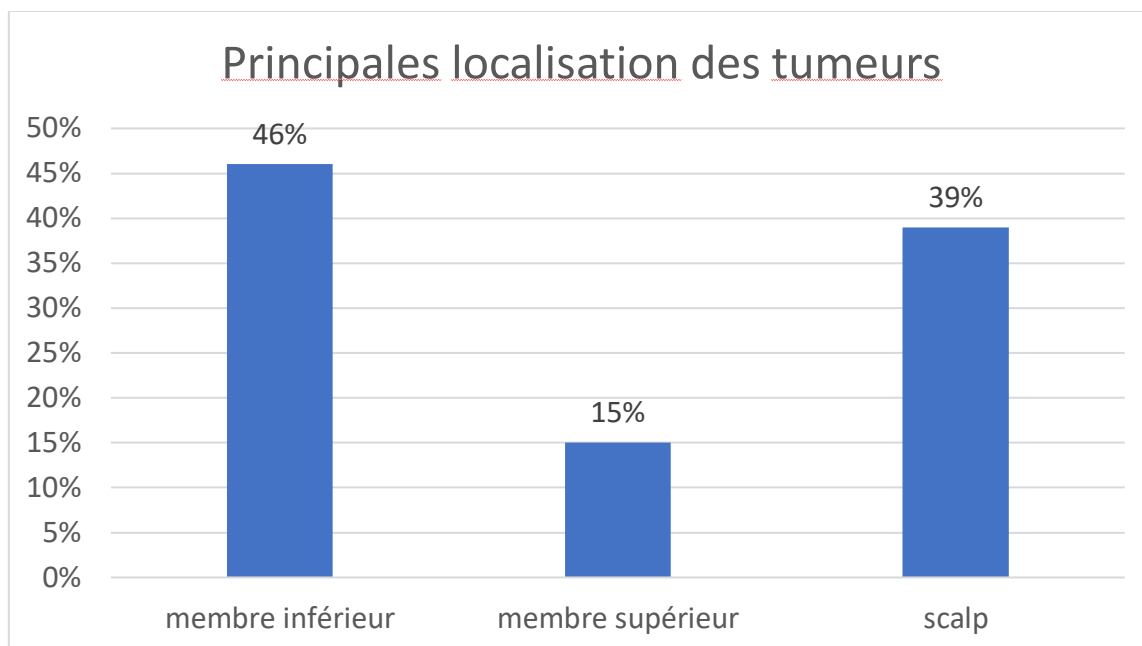


Fig. 6. Les différentes localisations des tumeurs

- L'aspect: ulcéro-bourgeonnant chez tous les patients (images 1 et 2)

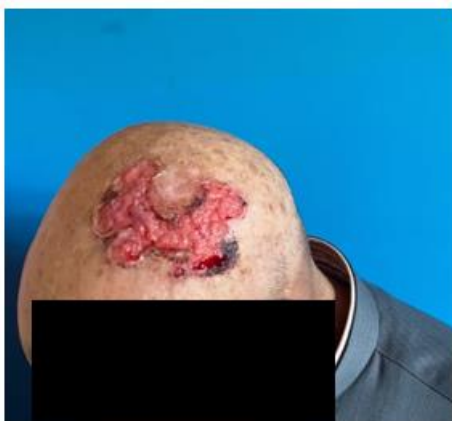

Image 1: ulcère de marjolin du scalp.

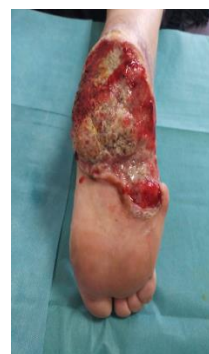

Image 2: ulcère de marjolin pied droit

- La taille moyenne: des tumeurs était estimée à 11,5cm avec des extrêmes entre 5 et 30 cm de grand axe
- Le type histologique: dominé par le carcinome spinocellulaire dans 85 % des cas on a noté un cas de carcinome basocellulaire et un cas de carcinome adénoïde kystique (figure7)

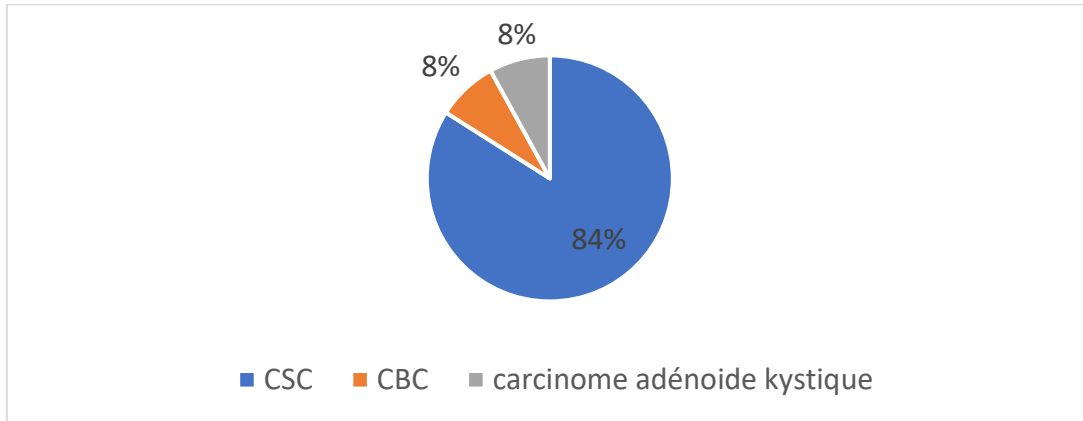


Fig. 7. Les types histologiques des tumeurs

- Le traitement

- L'exérèse chirurgicale avec des marges de 1 cm au minimum, dans certaines situation ou la tumeur envahit ou arrive au contact de l'os l'amputation a été de mise et cela chez 5 cas, au niveau membre supérieur et 3 au membre inférieur
- Le curage ganglionnaire a été réalisé chez 61,5 % des cas lorsqu'il y avait des adénopathies.

- Le bilan d'extension: réalisé chez tous les patients, fait d'un scanner thoraco-abdomino-pelvien, qui s'est révélé positif chez 70 % des cas, dans 53% il s'agissait de métastases ganglionnaire et viscérales (poumon et foie) dans 49% des cas. (figure8)

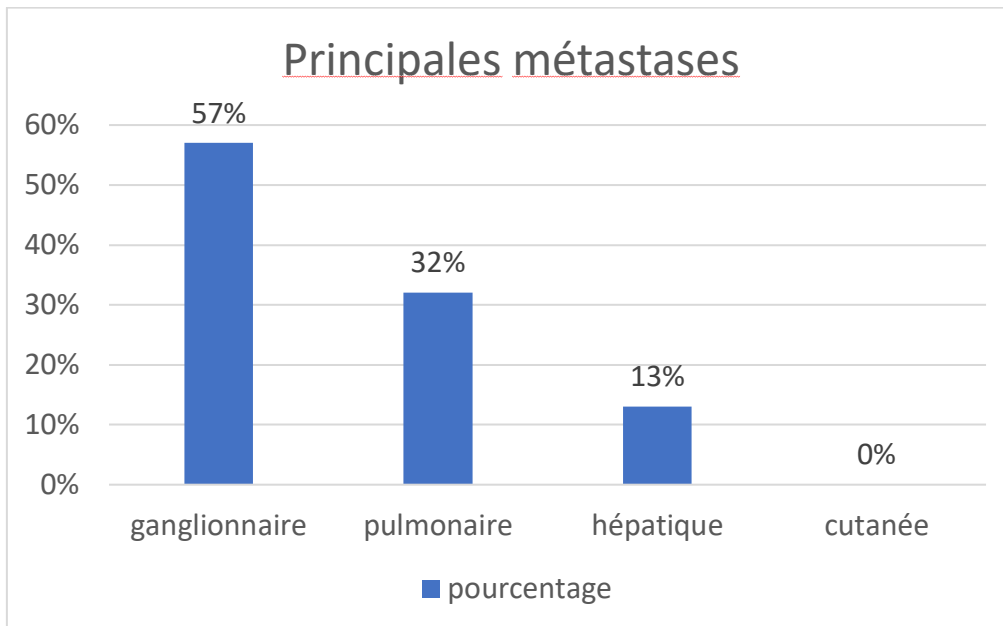


Fig. 8. Les différentes localisations des métastases

- Les moyens de couverture: la couverture n'a été réalisée qu'après certitudes du respect des marges d'exérèse sauf dans les cas un organe noble a été mise à nu, elle a fait appel à des sutures directes dans 40% des cas, une greffe cutanée dans 30% des cas et des lambeaux dans 30% des cas. (figure9)

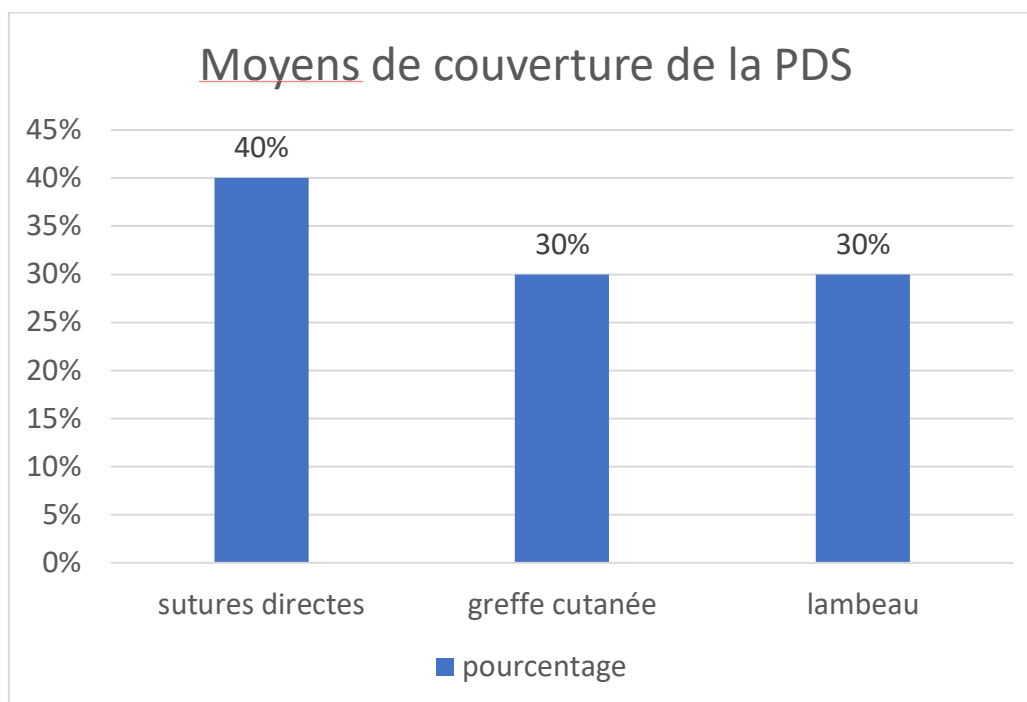


Fig. 9. Les différents moyens de couverture des perte de substance post-exérèse tumorale

- Évolution: après 2 ans de recul deux cas de récurrences ont été notés qui ont été réopérés et sont toujours suivis, 3 patients ont été perdus de vue, 7 patients sont toujours sous surveillance régulière en coordination avec le service d'onco-radiothérapie et un cas de décès suite à des métastases viscérales

#### 4 DISCUSSION

Décrit pour la première fois en 1828 par François-Nicolas Marjolin, il s'agit d'une tumeur rare dont la prévalence est estimée à moins de 2% [1,2], cependant cette prévalence varie selon le niveau de médicalisation et le degré d'accès aux soins de chaque pays [1], l'âge moyen de survenue dans la littérature est la cinquantaine [1,2], ce qui correspond à notre série où la moyenne d'âge est de 50,2 ans, cependant en analysant de plus près notre série de cas, on observe que presque la moitié des patients 46% est âgée de moins de 50 ans avec une moyenne d'âge de 34,5 ans, ce qui nous pousse à nous demander si les facteurs environnementaux (le stress, l'alimentation, les nouvelles habitudes de vie,...) ne favoriseraient et accéléreraient pas la dégénérescences de ces cicatrices instables, en plus de la localisation de la lésion comme dans l'étude de Chlihi [4].

Selon la littérature la moyenne d'évolution est de 30 ans [3,5,6], ce qui concorde avec notre série d'étude dont le pourcentage est de 31,4% avec des extrêmes entre 5ans et 70 ans.

Selon la littérature [4,7] plus la lésion siège au niveau d'une zone fonctionnelle plus le délai de transformation maligne devient plus court, dans notre série la principale localisation est au niveau du membre inférieur dans 46% des cas.

Que ça soit dans notre série ou dans la littérature [3,6,7], l'aspect ulcéro-bourgeonnant prédomine, et le carcinome spinocellaire est le type histologique le plus fréquent, cependant dans notre série un cas de carcinome adénoïde kystique a été retrouvé et un cas de carcinome basocellulaire.

La taille moyenne des tumeurs était de 11,5 cm avec des extrêmes entre 5 et 30 cm, en général les patients consultent a un stade avancé de la tumeur, ceci peut être dû à la difficulté d'accès aux soins et à l'ignorance.

Le traitement repose principalement sur la chirurgie avec une exérèse large entre 1 et 2 cm, ou bien utiliser la chirurgie de Mohs si c'est possible, afin d'éviter la récurrence [3,7,8], associer ou non à un curage ganglionnaire en se basant sur les données

cliniques et radiologiques (adénopathies palpables, présence d'adénopathies suspectes sur les examens paracliniques) dans notre série 61,5% de nos patients ont bénéficié d'un curage ganglionnaire [9,10], et devant la taille importante des tumeurs certains des cas ont nécessité des amputations 38,5% des cas [11].

La couverture ne peut avoir lieu qu'après certitude d'exérèse carcinologique dans la mesure du possible sauf si exposition d'organes nobles, ce qui est le cas dans notre série, le meilleur moyen de couverture étant la greffe cutanée qui facilite la surveillance locale [7].

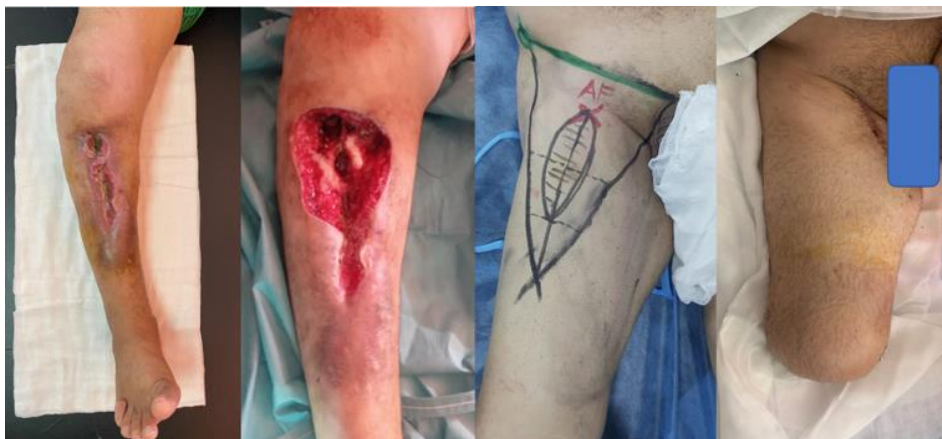Le traitement adjuvant fait de radio-chimiothérapie est indiqué en cas de tumeurs non opérables, la radiothérapie trouve sa place en cas de métastases ganglionnaires et devant des tumeurs dont la taille dépasse 10cm. [3,8,10]

Il s'agit de tumeurs très agressives avec un taux de métastases estimé à 27% comparé aux autres causes de carcinomes spinocellulaires 3% [6,9,12], le taux de récurrence est estimé à 50% [6,12], la notion de métastases ganglionnaires et la localisation au niveau des membres inférieurs aggravent le pronostic [9,12], dans notre série les métastases ont été retrouvées dans 70% des cas, après 10 mois de recul un cas de décès a été souligné et 2 cas de récurrence, à noter que le taux de survie à 5 ans varie entre 43 et 58% [13].

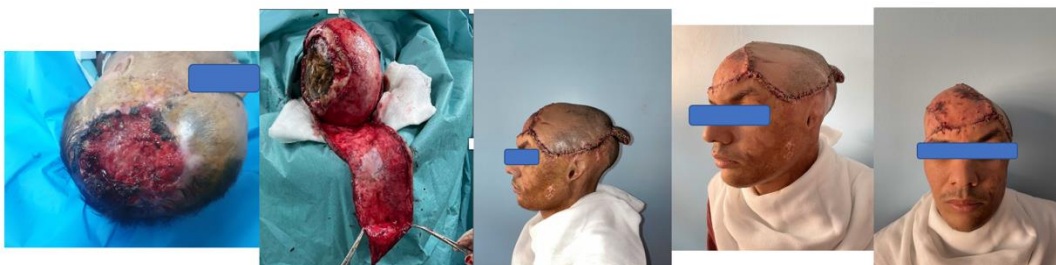La surveillance est capitale afin de guetter toute récurrence.

La prévention reste le meilleur moyen permettant d'éviter la survenue de cette pathologie agressive, et cela par le choix d'un bon moyen de couverture en respectant les délais de la cicatrisation et de la couverture (deux semaines dans les zones fonctionnelles et trois semaines dans les autres zones), la rééducation, la pressothérapie et la réhydratation cutanée après épidermisation avec un suivi régulier minimum 2 ans doivent être de mise jusqu'à maturation cicatricielle.

Les ulcérations chroniques sont des lésions négligées par la population générale qu'il faudra essayer de sensibiliser.

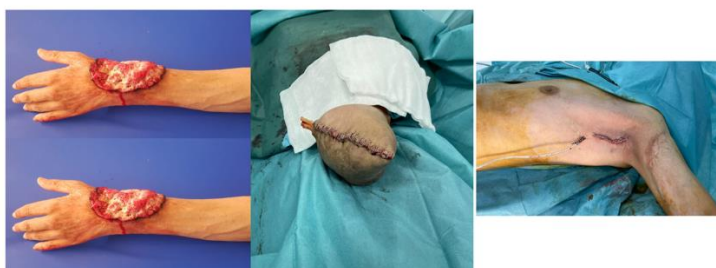

**Cas clinique 1:** Patient âgé de 41 ans traité pour ostéomyélite à l'âge de 12 ans, qui se présente pour une lésion ulcéro-bourgeonnante en regard de la crête tibiale, biopsie en faveur d'un CSC, exérèse large avec recoups osseuses tumorales, désarticulation au niveau du genou avec curage inguinal devant des adénopathies palpables, patient opéré il y a un an sans notion de récurrence



**Cas clinique 2:** Patient âgé de 28 ans, brûlure par flamme de bougie à l'âge d'un an, apparition d'une ulcération du scalp, biopsie: CSC, volet craniem + couverture par un lambeau du scalp puis radiothérapie





**Cas clinique 3: Patient âgé de 47ans, brulure il y a 37 ans, ulcération du poignet, radio: envahissement osseux → amputation + curage axillaire**

## 5 CONCLUSION

L'ulcère de Marjolin est une pathologie très agressive, de très mauvais pronostic, dont le caractère épidémiologique est fort probablement en train de changer la faisant apparaître à un âge plus jeune avec une durée d'évolution qui diminue de plus en plus, ceci est peut-être dû aux changements des habitudes alimentaires, professionnelles et sociales des individus, d'où la nécessité de se concentrer sur la prévention, car il s'agit d'une pathologie qui peut être évitée, par une prise en charge efficace et précoce des brûlures ou des plaies à la phase initiale et donc améliorer l'accès aux soins à la population générale.

## CONFLIT D'INTÉRÊT

Aucun

## REFERENCES

- [1] S. Salim et al. ulcère de Marjolin: complication redoutable des séquelles de brûlures. *Annales de dermatologie et de vénéréologie*. 2018 May, 145 (4): A84-A85.
- [2] Wafa Raffas, badreddine hassam. Ulcère de Marjolin. *Pan Afr Med J*. 2013, 14: 98.
- [3] Muneeb Shah; Jonathan S. Crane. Marjolin ulcer. *National library of medicine, statpearls*. May 8 2022.
- [4] Chlihi A, Bouchta A, Benbrahim A, Bahechar N, Boukind EH. L'ulcère de Marjolin, destinée d'une cicatrice instable: A propos de 54 cas de séquelles de brûlures. *Ann Chir Plast Esthét*. 2002; 47: 291-7.
- [5] Flemming MD, Hunt JL, Purdue GF, Sandstad J. Marjolin's Ulcer: a review and reevaluation of a difficult problem. *J Burn Care Rehabil*. 1990 Sep-Oct; 11 (5): 460-9.
- [6] Pekarek B, Buck S, Osher L. A comprehensive Review on Marjolin's Ulcer: diagnosis and treatment. *J Am Col Certif Wound Spec*. 2011 Sep; 3 (3): 60-4.
- [7] S. Ouahbi et al. Ulcère de Marjolin complication redoutable des séquelles de brûlures. *Annals of burns and fire disasters*. 2013 Dec; 26 (4): 199-204.
- [8] Elkins-Williams ST, Marston WA, Hultman CS. Management of the chronic Burn Wound. *Clin Plast Surg*. 2017 Jul; 44 (3): 679-687.
- [9] Copcu E. Marjolin's ulcer: a preventable complication of burns? *Plast Reconstr Surg*. 2009 Jul; 124 (1): 156e-164e.
- [10] Metwally IH, Roshdy A, Saleh SS, Ezzat M. Epidemiology and predictors of recurrence of Marjolin's ulcer: experience from Mansoura university. *Ann R Coll Surg Engl*. 2017 Mar; 99 (3): 245-249.
- [11] Conolly SM, Baker DR and al. AAD/ACMS/ASDSA/ASMS 2012 appropriate use criteria for Mohs micrographic surgery: a report of the American Academy of Dermatology, American College of Mohs Surgery, American Society for Dermatologic Surgery Association, and the American Society for Mohs Surgery. *J Am Acad Dermatol*. 2012 Oct; 67 (4): 531-50.
- [12] Sadegh Fazeli M, Labaschi AH, Hajirostam M, Keramati MR. Marjolin's ulcer: clinical and pathologic features of 83 cases and review of literature. *Med J Islam Repub Iran*. 2013 Nov; 27 (4): 215-24.
- [13] Iqbal FM, Sinha Y, Jaffe W. Marjolin ulcer: a rare entity with a call for early diagnosis. *BMJ case Rep*. 2015 Jul.