

## Le carcinosarcome ovarien: A propos d'un cas

### [ Carcinosarcoma of the ovary: A case report ]

*J. Meddah<sup>1</sup>, C. Mohammadine<sup>1</sup>, F. Tijami<sup>2</sup>, and H. Hachi<sup>2</sup>*

<sup>1</sup>Service de Gynécologie-Obstétrique, de Cancérologie et de Grossesses à Haut Risque, CHU Ibn Sina, Rabat, Morocco

<sup>2</sup>Service de chirurgie, pôle d'oncologie gynéco-mammaire, Institut National d'Oncologie; Rabat, Morocco

Copyright © 2020 ISSR Journals. This is an open access article distributed under the **Creative Commons Attribution License**, which permits unrestricted use, distribution, and reproduction in any medium, provided the original work is properly cited.

**ABSTRACT:** Ovarian carcinosarcoma is a rare malignant gynecological tumor that accounts for about 1% of all ovarian cancers. The positive diagnosis of this disease is based on clinical examination, radiological examinations and essentially histological confirmation: the association of a carcinomatous component with a sarcomatous component. Generally, the treatment performed is surgical cytoreduction, followed by chemotherapy and/or radiotherapy. As the prognosis is poor, the survival rate will depend mainly on the quality of surgical management.

Multicenter or multinational studies, based on genetic and molecular signaling pathways, are required to better understand this tumor subtype and compare its treatment modalities.

**KEYWORDS:** Ovarian carcinosarcoma, rare cancer, poor prognosis, surgical reduction, chemotherapy.

**RESUME:** Le carcinosarcome ovarien est une tumeur gynécologique maligne rare qui représente environ 1% de l'ensemble des cancers ovariens. Le diagnostic positif de cette maladie repose sur l'examen clinique, les examens radiologiques et essentiellement la confirmation histologique : l'association d'une composante carcinomateuse à une composante sarcomateuse. Généralement, le traitement réalisé est la cytoréduction chirurgicale, suivie d'une chimiothérapie et/ou d'une radiothérapie. Le pronostic étant sombre, le taux de survie dépendra essentiellement de la qualité de la prise en charge chirurgicale.

Des études multicentriques ou multinationales, basés sur les voies de signalisation génétique et moléculaire, sont requises afin de mieux comprendre ce sous-type de tumeur et de comparer ses modalités de traitement.

**MOTS-CLEFS:** Carcinosarcome ovarien, cancer rare, pronostic sombre, réduction chirurgicale, chimiothérapie.

## 1 INTRODUCTION

Le carcinosarcome ovarien (CSO) est une tumeur rare qui représente environ 1% des cancers ovariens, ainsi, moins de 400 cas ont été rapportés dans la littérature [1]. Cette tumeur affecte les femmes souvent nullipares, entre 60 et 70 ans [3], contient à la fois des tissus carcinomateux et sarcomateux et siège le plus souvent au niveau du corps de l'utérus. Par contre, l'ovaire, le col et le vagin sont plus rarement atteints.

La maladie se présente souvent à un stade avancé avec un mauvais taux de survie malgré le traitement. Elle est généralement traitée par une association de chirurgie et de chimiothérapie, et parfois de radiothérapie.

Cette entité rare fait l'objet de peu d'études, nous avons colligé un cas au service de chirurgie du pôle gynéco-mammaire (PGM) de l'institut national d'oncologie de Rabat (INO) dont nous étudierons la prise en charge et nous confronterons nos données à celles de la littérature.

## 2 PATIENT ET OBSERVATION

Il s'agit d'une patiente de 73ans, sans antécédents personnels ni familiaux de cancers, ménopausée depuis 20ans. La malade était hospitalisée dans notre formation pour douleurs pelviennes à type de pesanteur évoluant depuis plus de 6mois, associées à des signes de compression urinaire; le tout évoluant dans un contexte d'asthénie et d'amaigrissement non chiffré.

L'examen clinique à l'admission a retrouvé une patiente en assez bon état général présentant une sensibilité pelvienne. La palpation abdominale associée aux touchers pelviens a révélé la présence d'une masse pelvienne ferme, bien limitée et arrivant jusqu'à l'ombilic. Au cours de son hospitalisation, la patiente a présenté deux épisodes de rétention aigue d'urines nécessitant un sondage urinaire à demeure.

Une échographie pelvienne réalisée a objectivé une masse latéro-utérine droite polylobée, mesurant 115mm de grand axe, à double composante kystique et tissulaire avec une portion tissulaire très vascularisée. L'ovaire gauche était hypotrophique mais d'aspect normal. Un utérus de taille normale et de contours réguliers présentait une hydrométrie.

Un scanner abdomino-pelvien également réalisé, était en faveur d'un processus latéro-utérin droit d'allure maligne probablement d'origine ovarienne sans signes de carcinose péritonéale.

Cette tomodensitométrie était complétée par une IRM pelvienne, mettant en évidence une masse latéro-utérine droite mixte solido-kystique: kystique en hyper signal T2 et hyper signal modéré T1 ne s'effaçant pas en Fatsat, et une composante charnue épaisse et latéralisée à droite, irrégulière en hyper signal diffusion avec restriction de l'ADC (Apparent Diffusion Coefficient) et se rehaussant de façon intense après injection et dont les différentes courbes étaient suspectes. Ce processus mesurait 100mm sur l'axe transverse, 90mm de hauteur et 125mm sur l'axe antéro-postérieur avec des ovaires non vus. La masse refoulait en avant l'utérus sans signe d'envahissement, et refoulait également la vessie en avant avec une rétention en amont de la masse.

Sur le plan biologique, la patiente a bénéficié d'un bilan préopératoire revenu normal (numération formule sanguine, ionogramme sanguin avec fonction rénale et bilan hépatique), une CA-125 ascensionnée de 28.35 UI/ml à 66.40 UI/ml en un mois. Un frottis cervico-vaginal également réalisé, est revenu atrophique, légèrement inflammatoire et dépourvu de cellules suspectes de malignité.

Dans un premier temps, la patiente a bénéficié d'une laparotomie exploratrice hors de notre structure, avec à l'exploration, une vessie refoulée en avant et en haut par une masse ovarienne droite mesurant environ 12\*10cm, contractant des adhérences denses avec l'intestin grêle et le rectum et avec une carcinose péritonéale débutante d'où la réalisation d'une réduction tumorale avec biopsie du grand épiploon et du péritoine pariétal.

L'examen histologique a conclu à un aspect morphologique et un profil immuno-histochimique d'un carcino-sarcome ovarien avec envahissement épiploïque et péritonéal par la même prolifération. Les suites opératoires étaient sans particularités, et la patiente fut adressée au PGM de l'INO.

Dans notre formation, le dossier était présenté à la réunion de concertation pluridisciplinaire (RCP) avec décision de réaliser une chimiothérapie néo-adjuvante par Paclitaxel-Carboplatine à raison de quatre cures, ensuite programmer la malade pour complément de prise en charge chirurgicale.

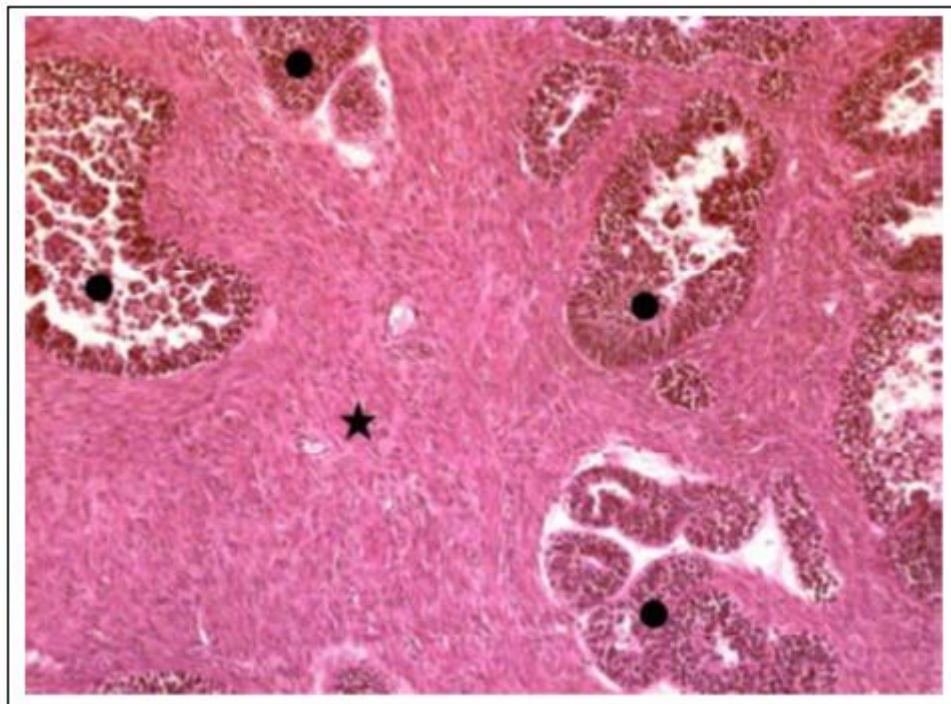
Un mois après, une deuxième laparotomie réalisée a retrouvé une carcinose généralisée avec blindage pelvien, empêchant toute exérèse chirurgicale, d'où l'indication d'une chimiothérapie palliative à base de 02 cures de Paclitaxel-Carboplatine.

A l'issue de ces deux cures et devant l'altération de l'état général, un scanner thoraco-abdomino-pelvien avec fenêtrage osseuse était effectué, objectivant une évolution tumorale pelvienne postérieure avec une carcinose pelvienne généralisée et l'apparition de métastases osseuses, ce qui était en faveur d'une progression de la maladie comparativement aux examens antérieurs. Trois cures d'Adriamycine sont ainsi réalisées. La patiente décède 1mois plus tard, soit 1an après la découverte de sa maladie.

## 3 DISCUSSION

Virchow, en 1864, fut le premier à utiliser le nom de carcinosarcome (CS) pour la description d'une tumeur associant une composante carcinomateuse provenant du tissu épithélial et une composante sarcomateuse provenant du tissu conjonctif (aspect fusiforme homologue au microscope) [figure1] [4]. Ce type histologique a plusieurs dénominations, on l'appelle aussi tumeur mixte mullérienne ou tumeur mésodermique maligne. L'origine des CS est actuellement débattue avec deux hypothèses principales; d'une part, celle d'une cellule souche totipotente qui se différencie dans les sens épithélial et conjonctif [5], hypothèse la plus probable et d'autre part la coexistence de deux contingents cellulaires différents et indépendants. Ils ont

longtemps été considérés comme des sarcomes alors que leur pronostic dépend surtout de leur composante carcinomateuse [6].



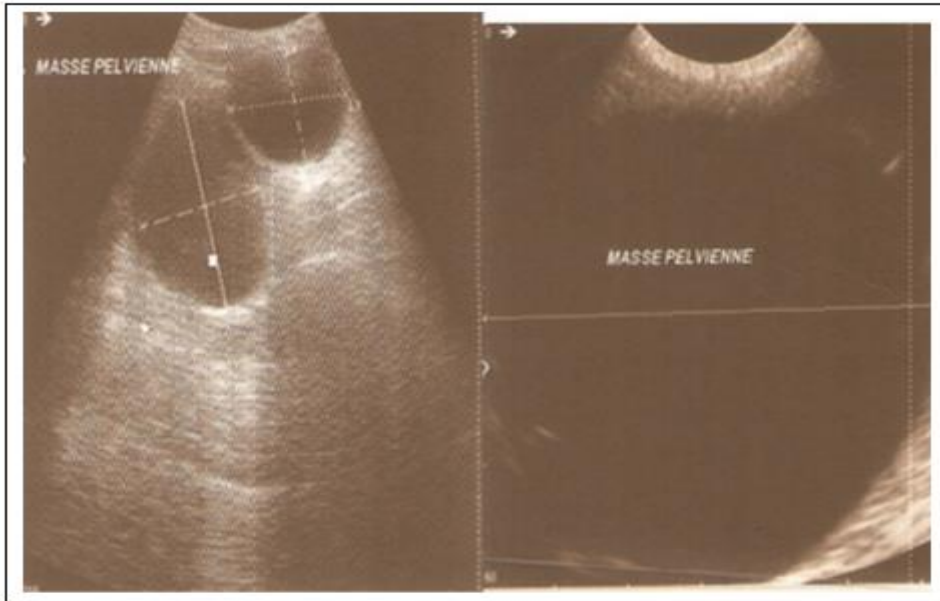
**Fig. 1. Image anatomopathologique du CSO, coloration hématoxyline-éosine, grossissement \*100.**

**Double contingent: adénocarcinomateux bien différencié de type endométrioïde (rond) et sarcomateux fusiforme homologue (étoile)**

Il s'agit d'une tumeur gynécologique rare et agressive touchant 50 à 150 nouveaux cas par an en France, qui atteint les femmes, le plus souvent nullipares, entre la sixième et la septième décennie (âge médian étant de 65ans). L'âge au moment du diagnostic est significativement plus élevé en cas de CS qu'en cas de tumeur épithéliale de l'ovaire (TEO) [7].

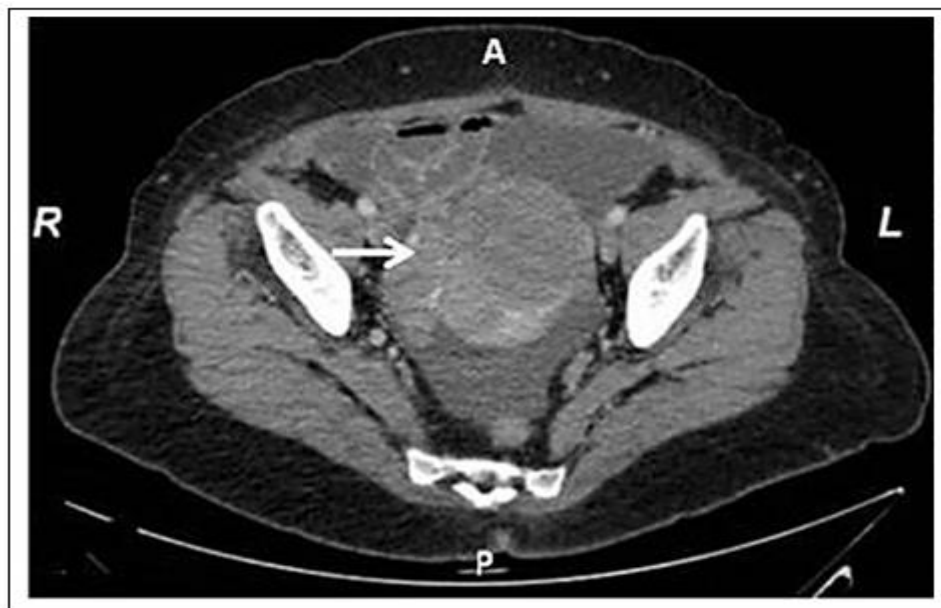Aucune méthode de dépistage (échographie, dosage des marqueurs, examen clinique systématique) n'a, à ce jour, fait preuve d'efficacité significative pour réduire la mortalité par cancer de l'ovaire, y compris dans les populations à risque familial ou génétique élevé. La présentation clinique des CSO étant non spécifique; elle est similaire aux carcinomes épithéliaux de l'ovaire. Le symptôme le plus fréquent est la distension abdominale [8], il peut y être associé des troubles intestinaux, des douleurs abdominales, des nausées-vomissements ou encore une perte de poids, avec un schéma de propagation similaire aux lésions épithéliales: ensemencement péritonéal comme site précoce de métastases.

L'approche diagnostique comprend les antécédents de la patiente et l'examen physique. Dans le cas d'une suspicion clinique d'une tumeur ovarienne, une échographie pelvienne doit être faite par voie mixte avec des critères de présomption de malignité [Figure 2]. En présence d'une confirmation histologique préalable: radiographie pulmonaire, échographie et/ou scanner abdomino-pelvien [13].



**Fig. 2.** Echographie pelvienne montrant une masse pelvienne

Cette échographie peut être complétée par un scanner abdominopelvien en cas de masse de grande taille posant le problème de son origine utérine, ovarienne ou extra-génitale [Figure 3]



**Fig. 3.** Coupe scannographique axiale montrant une masse pelvienne (flèche) chez une femme ménopausée de 70 ans

Une IRM pelvienne peut être également réalisée en cas de diagnostic différentiel avec des lésions bénignes (endométriose, certains tératomes matures), afin d'orienter l'approche thérapeutique.

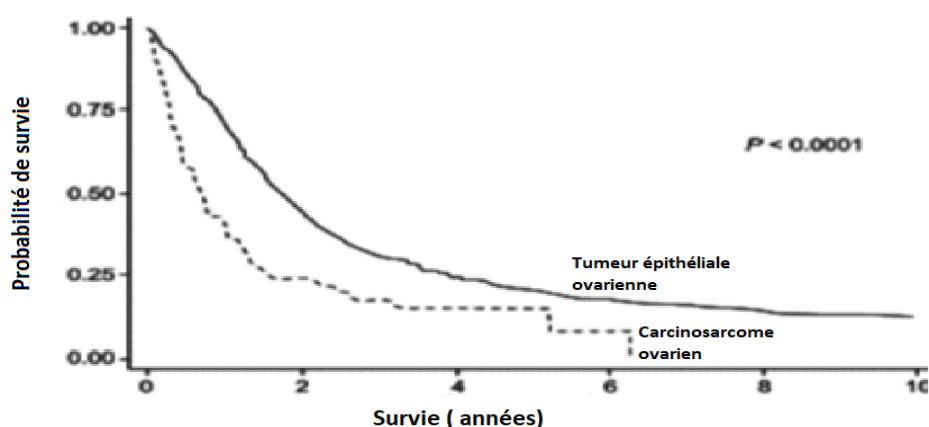
Biologiquement, le dosage des marqueurs tumoraux n'a qu'une valeur d'orientation au stade du diagnostic en raison de son manque de spécificité. Rustin et Brown ont étudié l'intérêt du dosage du CA 125 dans le CSO [9, 10,11]; il est augmenté dans 75 à 85 % des cas [9]. Bien que non validé, il semble être un marqueur intéressant dans l'évaluation thérapeutique, en l'absence de critère clinique ou radiologique. En effet, le diagnostic positif de certitude repose toujours sur les résultats histologiques qui ne peuvent être obtenus que par exploration chirurgicale: laparotomie ou coelioscopie.

Les recommandations du conseil national d'oncologie des États-Unis pour le traitement du CSO à n'importe quel stade, sont de suivre les lignes directrices pour le groupe du cancer de l'ovaire épithélial, du cancer des trompes de Fallope et du cancer péritonéal primaire. Dans le même mode se trouvent les directives de la Communauté Européenne d'Oncologie et de la Société Allemande d'Oncologie Gynécologique [13].

La prise en charge initiale de la patiente atteinte d'un carcinosarcome ovarien est, si possible, une résection chirurgicale de la maladie. La chirurgie cytoréductrice comprend l'ablation de toutes les masses visibles de la maladie et le Staging chirurgical complet: cytologie du liquide ascitique, hystérectomie, salpingo-ovariectomie bilatérale, omentectomie, appendicectomie, lymphadénectomie para-aortique et pelvienne, ainsi que des biopsies péritonéales [13]. L'enregistrement minutieux et détaillé de l'intervention chirurgicale est particulièrement utile. Les patientes atteintes d'un CSO peuvent ne pas être des candidates appropriées pour les techniques chirurgicales visant à préserver la fertilité. Dans la maladie avancée, de stade III-IV, la cytoréduction est également nécessaire.

Il n'existe actuellement aucune donnée permettant de déterminer si une forme de chimiothérapie ou de radiothérapie, ou les deux, associée à la chirurgie est mieux pour prolonger la survie et améliorer la qualité de vie. Le CSO est généralement traité par une association de chirurgie et de chimiothérapie, et parfois de radiothérapie.

Du point de vue pronostique, la stadification de la maladie est réalisée selon les critères du TNM ou FIGO tels que révisés en 2009. Le CSO se présente souvent à un stade avancé avec un mauvais taux de survie malgré le traitement: la découverte de la tumeur à un stade précoce est associée à une nette amélioration de la survie. Barakat et All ont trouvé que la survie moyenne était significativement améliorée chez les patientes atteintes de stades I et II (104,8 mois) par rapport aux patientes présentant un stade avancé III ou IV (9,5 mois), bien que le nombre de malades atteintes de stade I et II était trop petit pour une évaluation statistique valide [12]. Dans notre étude, la patiente s'est présentée à un stade III de la maladie, sa survie était de 12mois; ce qui concorde avec les données de la littérature.



**Fig. 4. Courbe de Kaplan-Meier comparant la différence de survie entre le carcinosarcome ovarien et les tumeurs épithéliales ovariennes**

Une chimiothérapie adjuvante complémentaire est toujours administrée, même au stade I de la maladie avec un taux de réponse de 20%. La nécessité d'une radiothérapie supplémentaire n'a pas été établie, malgré l'existence d'un élément sarcomatoïde.

Le schéma de chimiothérapie standard est l'utilisation d'un agent à base de Platine seul ou associé à une Taxane pendant trois à neuf cycles. Le rôle de la chimiothérapie intra-péritonéale avec Cisplatine et de l'hyperthermie (HIPEC: Hyperthermic Intraperitoneal Chemotherapy) est en cours d'étude. L'HIPEC est une option thérapeutique acceptable pour le cancer épithélial de l'ovaire, mais il n'existe pas de données publiées scientifiquement sur le CSO.

De plus, dans des cas individuels, on peut administrer trois ou six cycles de chimiothérapie néo-adjuvante afin d'obtenir un résultat chirurgical optimal [13].

La place de la radiothérapie dans la prise en charge de la maladie est occultée dans la très grande majorité des référentiels nationaux et internationaux. Elle pourrait être indiquée dans le traitement de la récurrence oligo-métastatique en association ou

non avec un traitement systématique mais également en situation palliative pour le traitement des métastases symptomatiques; les indications premières sont des douleurs, un saignement, une obstruction. Les schémas d'irradiation sont classiques et souvent hypofractionnés. Malgré le peu d'essais ou d'études prospectives homogènes évaluant la place de l'irradiation. La plupart des données sont issues de séries rétrospectives le plus souvent hétérogènes et de faible envergure [15].

Concernant la surveillance des malades, la stratégie proposée inclue l'examen physique et l'évaluation des marqueurs tumoraux (ACE et CA125), s'ils sont initialement élevés, tous les trois mois pendant les deux premières années puis une surveillance espacée, en plus d'une imagerie régulière; habituellement un scanner thoraco-abdomino-pelvien. [Figure 5], [16]



Carcinosarcome ovarien



Surveillance fin de traitement

Surveillance	Année 1-2	de 3 à 5 ans	de 5 à 10 ans
Examen clinique, Examen biologie (CA125)*	/ 4 mois / 4 mois	/ 6 mois / 6 mois	/ an
Si marqueur initialement normal : imagerie optionnelle (TDM ou IRM)	/ 4-6 mois	/ 6 mois	/ an

\* : si élevé initialement

Toute tumeur maligne rare de l'ovaire fait l'objet d'une déclaration systématique dans le Réseau national des tumeurs malignes rares de l'ovaire de l'INCa. Il est recommandé que la prise en charge soit discutée dans le cadre d'une RCP TMRG dont la liste est accessible sur le site internet dédié [www.ovaire-rare.org](http://www.ovaire-rare.org)

Référentiel -version mai 2019

Le référentiel ne remplace pas la discussion en RCP spécialisée TMRG

Page 4

Fig. 5. Modalités de surveillance des CSO en fin de traitement

En cas de rechute de la maladie, il est nécessaire de procéder à une exploration minutieuse par scanner voire IRM ou PET scan (tomographie par émission de positrons) et de doser les marqueurs tumoraux. Dans la prise en charge de la récurrence, il est recommandé de répéter la chirurgie cyto-réductrice si la récurrence est prévue extirpable à l'imagerie et les marqueurs sont normalisés. Une chimiothérapie à base de platine est indiquée en néoadjuvant ou adjuvant ou les deux comme pour la prise en charge initiale. Dans les tumeurs résistantes au Platine, il existe des schémas alternatifs: principalement Gemcitabine, Topotecan, Etoposide, Ifosfamide ou une anthracycline comme la Doxorubicine. Cependant, dans les revues de la littérature, la supériorité d'un régime particulier de chimiothérapie n'a pas encore été démontrée [14].

#### 4 CONCLUSION

Le carcino-sarcome ovarien est une entité extrêmement rare avec un pronostic réservé. Son traitement consiste, dans la limite du possible, à effectuer une ablation chirurgicale optimale de cette masse tumorale. Une cavité péritonéale postopératoire macroscopiquement indemne de la maladie semble jouer un rôle important afin d'améliorer la survie de ces patientes. Malheureusement, l'existence de l'élément sarcomatoïde limite les options thérapeutiques ainsi que le pronostic d'où la nécessité de mener d'autres études multicentriques et d'introduire de nouvelles thérapies expérimentales afin d'améliorer ce dernier.

## REFERENCES

- [1] Carcinosarcoma of the ovary M. Mullera, P.-F. Duprea, B. Lucasa, H. Simona, J.-P. Malhairea, C. Guillemetb, P. Dessogneb, O. Pradiera - *Journal de Gynécologie Obstétrique et Biologie de la Reproduction* 36 (2007) 399–402.
- [2] Chimiothérapie et/ou radiothérapie associée à la chirurgie pour un carcinosarcome ovarien - Cochrane Systematic Review - Intervention Version published: 28 February 2013.
- [3] Tumeurs malignes rares de l'ovaire - prise en charge diagnostique et thérapeutique - Version Juin 2017.
- [4] Bicher A, Levenback C, Silva EG, Burke TW, Morris M, Gershenson DM. Ovarian malignant mixed müllerian tumors treated with platinum-based chemotherapy. *Obstet Gynecol* 1995; 85: 735–9.
- [5] McCluggage W.G. Malignant biphasic uterine tumours: carcinosarcomas or metaplastic carcinomas? *J Clin Pathol* 2002; 55: 321-325.
- [6] G. Giraudet a, P. Collinet a, M.-O. Farine b, F. Narducci c, E. Poncelet d, M.-C. Baranzelli e, D. Vinatier a Twenty-two cases of uterine carcinosarcomas. *Journal de Gynécologie Obstétrique et Biologie de la Reproduction* Volume 40, n° 1 pages 22-28 (février 2011).
- [7] Barnholtz-Sloan, *Gyn Oncol* (2004) 93: 506-512.
- [8] Eichhorn J, Young R, Clement P, Scully R. Mesodermal (Mullerian) Adenosarcoma of the ovary: a clinicopathologic analysis of 40 cases and a review of the literature. *Am J Surg Pathol* 2002; 26: 1243–58.
- [9] Brown E, Stewart M, Rye T, Al-Nafussi A, Williams A, Bradburn M, et al. Carcinosarcoma of the ovary. *Cancer* 2004; 100: 2148–53.
- [10] Rustin G, Nelstrop A, Bentzen S, Bond S, McLean P. Selection of active drugs for ovarian cancer based on CA125 and standard response rates in phase II trials. *J Clin Oncol* 2000; 18: 1733–9.
- [11] Rustin G, Nelstrop A, McLean P, Brady MF, McGuire WP, Hoskins WJ, et al. Defining response of ovarian carcinoma to initial chemotherapy according to serum CA125. *J Clin Oncol* 1996; 14: 1545–51.
- [12] Barakat RR, Rubin SC, Wong G, Saigo PE, Markman M, Hoskins WJ Mixed mesodermal tumor of the ovary: Analysis of prognostic factors in 31 cases. *Obstet Gynecol* 1992; 80: 660-4.
- [13] G M Makris,1 C Siristatidis,2 M J Battista,1 and C Chrelias2. Ovarian carcinosarcoma: a case report, diagnosis, treatment and literature review.
- [14] Shylasree TS, Bryant A, Athavale R. Chemotherapy and/or radiotherapy in combination with surgery for ovarian carcinosarcoma. *Cochrane Database Syst Rev.* 2013; 2: CD006246. [PubMed], [Google Scholar].
- [15] Yossi S, et al. Place de la radiothérapie dans le traitement des cancers ovariens: revue de la littérature. *Cancer Radiother* (2020), <https://doi.org/10.1016/j.canrad.2019.10.006>.
- [16] Centres Experts TMRG – Référentiel version mai 2019.