

## Tumeur séreuse borderline sur ovaires restants à propos d'un cas avec revue de la littérature

### [ Serous borderline tumor of ovary remaining a propos one case and review of the literature ]

*Y. Benabdjalil, S. Mezane, M. Achenani, R. Hafidi, A. Babahabib, M. EL hassani, J. Kaouach, D. Moussaoui, and M. Dehayni*

Service Gynéco-Obstétrique, Hôpital Militaire d'Instruction Mohamed V,  
CHU Rabat- Salé,  
Université Mohamed V Souissi, Rabat, Maroc

Copyright © 2014 ISSR Journals. This is an open access article distributed under the **Creative Commons Attribution License**, which permits unrestricted use, distribution, and reproduction in any medium, provided the original work is properly cited.

**ABSTRACT:** The definition of borderline ovarian tumors is pathological. It is based on the combination of several histological criteria established by Hart and Norris and reviewed by Scully et al. : pluristratification and epithelial budding, increased mitotic activity which can be very variable, cytonuclear atypia (differential diagnosis with benign tumors), absence of stromal invasion (differential diagnosis of malignant tumors). Serous tumors represent approximately 55% of borderline tumors. They are bilateral in 28-50% of cases. This histological type is, however, more often associated with extra-ovarian locations, as found in 30% of cases on average peritoneal implants whose detection is fundamental because the class tumor stage III. These can be invasive or non-invasive, the prognostic value of invasiveness is controversial. Pre and intraoperative diagnosis of borderline ovarian tumors is difficult and requires a multidisciplinary approach, involving surgeons, pathologists, radiologists and medical oncologists trained as much as possible with this type of lesion border. Staging should be as complete as possible and should be as far as possible during the initial surgical resection. A restaging should be made when the initial staging is incomplete. Restaging does not affect patient survival but used to evaluate the prognosis of the initial tumor. Its indication still remains controversial: it is recommended for early-stage tumors, for which the treatment is now well codified. The authors discuss the issue of keeping the ovaries during hysterectomy for benign lesions through the case of a patient of 50 years who benefited 9 years ago a subtotal hysterectomy for polymyomatous uterus and presented a bilateral serous tumor borderline on remaining ovary.

**KEYWORDS:** Hysterectomy, Adnexectomy, Conservation ovarian, Ovary remaining, ovarian cancer.

**RESUME:** La définition des tumeurs borderline de l'ovaire est anatomo-pathologique et repose sur l'association de plusieurs critères histologiques établis par Hart et Norris puis revus par Scully et al. : pluristratification et bourgeonnement épithélial, augmentation de l'activité mitotique pouvant être très variable, atypies cytonucléaires (diagnostic différentiel avec les tumeurs bénignes), absence d'invasion stromale (diagnostic différentiel des tumeurs malignes). Les tumeurs séreuses représentent approximativement 55 % des tumeurs borderline. Elles sont bilatérales dans 28 à 50 % des cas. Ce type histologique est toutefois plus souvent associé à des localisations extra-ovariennes, puisque l'on retrouve dans 30 % des cas en moyenne des implants péritonéaux dont la détection est fondamentale puisqu'elle classe la tumeur en stade III. Ceux-ci peuvent être invasifs ou non invasifs, la valeur pronostique de leur caractère invasif étant controversé. Le diagnostic pré et per-opératoire des tumeurs borderline de l'ovaire est difficile et implique une prise en charge multidisciplinaire, associant chirurgiens, anatomopathologistes, radiologues et oncologues médicaux formés autant que possible à ce type de lésion frontière. La stadification doit être la plus complète possible et doit se faire autant que possible au cours de la chirurgie initiale d'exérèse. Une restadification sera pratiquée lorsque la stadification initiale est incomplète. Cette restadification ne modifie pas la survie des patientes mais permet d'évaluer le pronostic de la tumeur initiale. Son indication reste encore

aujourd'hui controversée : elle est recommandée pour des tumeurs de stade précoce, pour lesquelles le traitement est actuellement bien codifié. Les auteurs discutent sur la question de conserver les ovaires au cours des hystérectomies pour lésions bénignes en rapportant le cas d'une patiente de 50 ans ayant bénéficiée il y a 9 ans d'une hystérectomie subtotale interannexielle pour utérus polymyomateux et qui a présenté une tumeur séreuse borderline bilatérale sur ovaires restants.

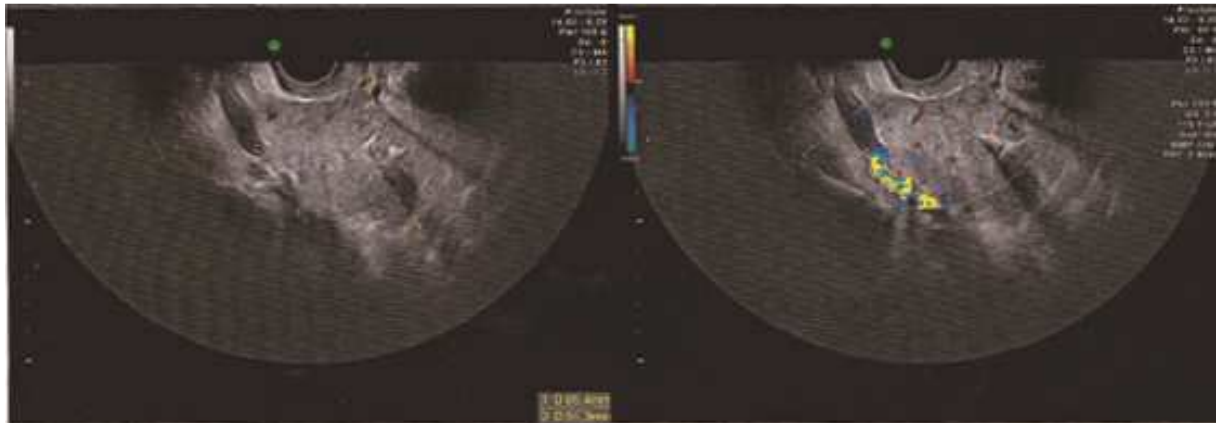
**MOTS-CLEFS:** Hystérectomie, Annexectomie, Conservation ovarienne, Ovaire restant, Cancer de l'ovaire.

## **1 INTRODUCTION**

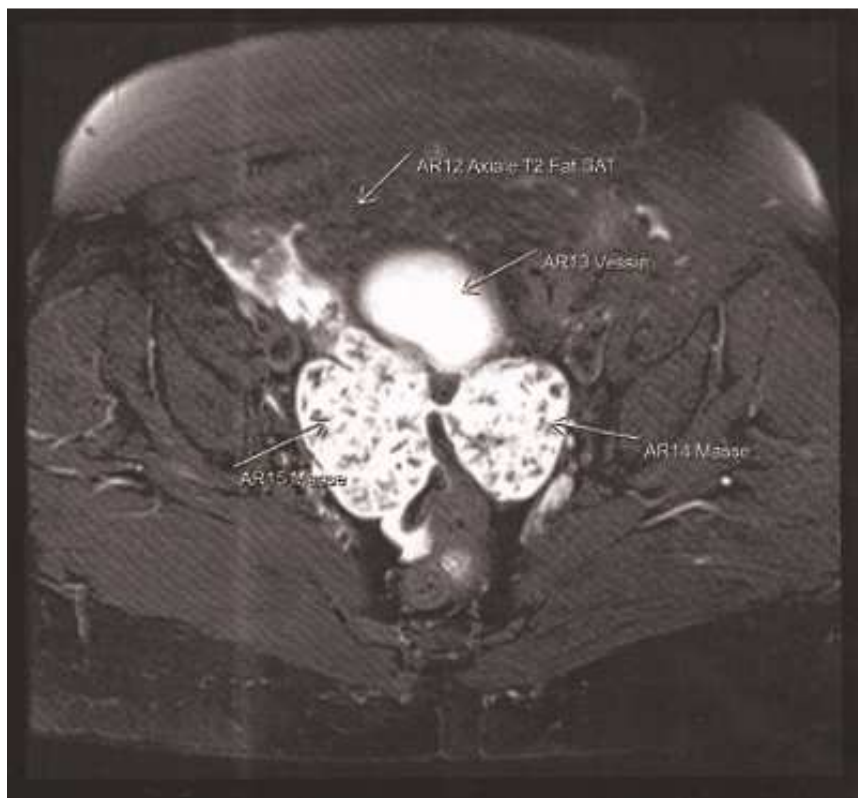
La conservation ou ablation des ovaires est un sujet débattu depuis des années et aucun consensus n'existe pour l'instant sur ce sujet. La revue de la littérature montre des différences nettes chez les auteurs en fonction de leurs habitudes et de leur expérience. Les auteurs rapportent le cas d'une tumeur séreuse borderline bilatérale sur ovaires restants après une hystérectomie subtotale interannexielle.

## **2 OBSERVATION**

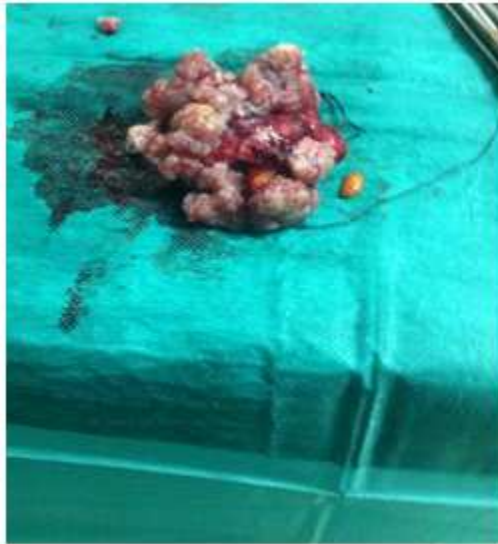Madame T.N. âgée de 50 ans, 5ème geste, 5ème pare ayant bénéficié il y a 9 ans d'une hystérectomie subtotale interannexielle pour ménométrorragies compliquées d'une anémie sévère sur utérus polymyomateux. Cette décision était prise compte tenu de l'âge de la patiente (41 ans à ce moment-là), et de l'aspect normal des ovaires lors de l'exploration pelvienne. L'étude anatomopathologique était revenue en faveur de léiomyomes utérin avec hyperplasie glandulaire complexe sans atypies de l'endomètre. La patiente consultait neuf années après sa chirurgie pour algies pelviennes chroniques. L'examen clinique retrouvait une patiente obèse ayant un indice de masse corporelle à 40 kg/m<sup>2</sup>. L'abdomen était souple sans masse palpable. Au spéculum, le col était d'aspect sain et l'examen des seins sans particularités. Le dernier frottis cervico-vaginale remontant à une année était normal. Une échographie pelvienne était réalisé objectivant la présence de deux processus lésionnels tissulaires, de contours irréguliers, vascularisés au doppler couleur, renfermant des micro calcifications, mesurant à gauche 65/50 mm et à droite 56/36 mm, d'origine ovarienne probable (figure 1). Il n'y avait pas épanchement pelvien. Un complément IRM était réaliser objectivant deux grosses masses tumorales latéro-pelviennes bilatérales mesurant à gauche 70/54mm et 60/50 mm à droite, évocatrices de tumeurs ovariennes, sans adénopathies iliaques ni épanchement pelvien (Figure 2). Un dosage des marqueurs tumoraux comportant  $\beta$ -HCG,  $\alpha$ FP,CA-19-9 et CA-125 avait montrer un taux élevé à 4 fois la normale pour le CA125. Le dosage du reste des marqueurs tumoraux était normale. Devant cette forte probabilité de tumeur ovarienne, une fibroscopie gastrique était réalisé à la recherche d'un cancer gastrique dans le cadre du syndrome de Krukenberg. Cette dernière est revenue normale. Après une discussion collégiale, la décision était de réaliser une laparotomie exploratrice. A l'exploration, on notait la présence de quelques millilitres de liquide péritonéal séro-hématique qui était prélevé pour examen cytologique, avec deux volumineuses masses d'aspect « cérébroïde », irrégulières non encapsulées faisant 7/6 cm aux dépens des ovaires (figure 3). De plus, on notait la présence d'un petit nodule au niveau de l'épiploon de consistance dure. Il n'y avait pas de nodules péritonéaux, la surface hépatique était d'aspect normal ainsi que l'appendice. Le geste chirurgical avait consisté en une annexectomie bilatérale emportant les deux masses après ligature section des ligaments lombo-ovariens, d'une omentectomie infra colique et de biopsies péritonéales. L'examen anatomopathologique était revenu en faveur d'une tumeur séreuse borderline de l'ovaire (figure 4), l'omentectomie et la biopsie péritonéale était indemne d'élément tumoral. La cytologie péritonéale était de nature inflammatoire. Devant ce résultat et après un staff multidisciplinaire avec les oncologues la décision était de faire une surveillance radio-clinique régulière.



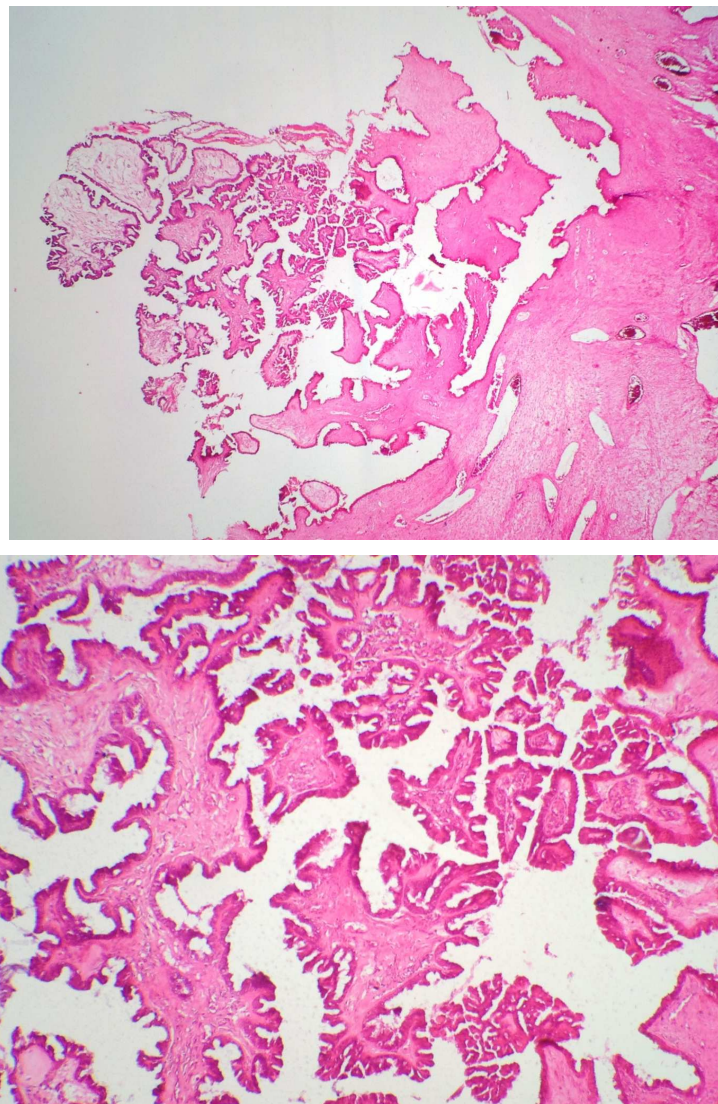
**Figure 1 :** Echographie pelvienne endovaginale : Coupe Longitudinale montrant la présence d'un processus lésionnel tissulaire, de contours irréguliers, vascularisés au doppler couleur, renfermant des micro calcifications.



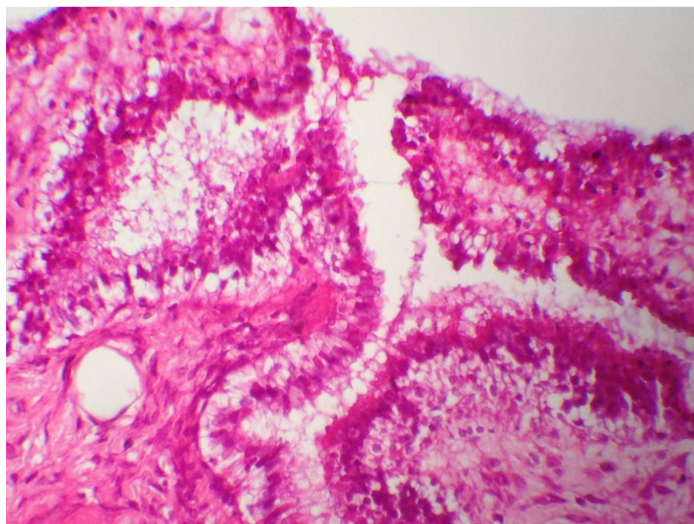
**Figure 2 :** IRM : Coupe axiale objectivant deux grosses masses tumorales latéro-pelviennes bilatérales évocatrices de tumeurs ovariennes, sans adénopathies iliaques ni épanchement pelvique



**Figure 3 :** Aspect macroscopique de la tumeur après sa résection



**Figure 4 ,5:** Prolifération tumorale d'architecture papillaire montrant des bourgeonnements épithéiaux de taille variable (HE, Gx40 & Gx100).



**Figure 6 :** Ces papilles sont tapissées d'un revêtement pluristratifié, pourvu d'atypies cyto-nucléaires légères. (HE, Gx400).

### 3 DISCUSSION

La question de « Devons-nous conserver les ovaires au cours des hystérectomies pour lésions bénignes ? » est un sujet qui est toujours débattu et pour lequel aucune attitude consensuelle ne peut être dégagée. Les habitudes varient en effet d'un pays à l'autre mais aussi d'un chirurgien à l'autre dans la mesure où s'opposent des arguments pour et contre l'annexectomie à titre systématique.

#### 3.1 ARGUMENTS EN FAVEUR DE L'ANNEXECTOMIE

##### 3.1.1 LE RISQUE DE CANCER DE L'OVAIRE

C'est sûrement l'argument le plus important. L'incidence est de 14/100000 (50/100000 dans la tranche d'âge 55 à 65 ans) [3]. C'est un cancer fréquent et grave car il est presque toujours diagnostiqué à un stade avancé (70 à 80 % de diagnostic au stade III) avec un taux global de survie qui n'excède pas 30 % à 5 ans [4]. Si certains facteurs de risque sont bien établis (âge élevé, race blanche, ménarche précoce, nulliparité, infertilité, ménopause tardive, antécédent de cancer du sein, antécédent familial de cancer de l'ovaire, le rôle protecteur qu'assure l'hystérectomie est lui moins connu (risque relatif  $\times 0,5$  à  $0,7$  pour l'hystérectomie) [4]. Plusieurs mécanismes d'action ont été avancés quant à cette protection [5], [6], [7]

- diminution de la vascularisation ovarienne après section de l'artère utérine entraînant une diminution du nombre d'ovulations ;
- arrêt de l'exposition ovarienne aux carcinogènes extérieurs ;
- visualisation des ovaires lors de l'hystérectomie et ablation de tout ovaire paraissant suspect.

La théorie vasculaire est celle qui est le plus fréquemment citée dans la littérature. Malgré cet effet protecteur, il est régulièrement observé des cancers de l'ovaire chez des femmes ayant préalablement bénéficié d'une hystérectomie. D'importantes études concernent le cancer sur ovaire restant : Celles qui étudient le devenir de femmes ayant subi une hystérectomie interannexielle pour pathologie bénigne montrent que 0,3 % à 2 % des patientes développeront un cancer de l'ovaire. On peut considérer que ce taux est faible et par conséquent n'incite pas à la réalisation systématique d'une annexectomie. Mais les travaux étudiant les antécédents chirurgicaux de femmes atteintes de cancer de l'ovaire montrent que 4 à 15 % d'entre elles ont bénéficié au préalable d'une hystérectomie pour lésion bénigne. On ne peut alors s'empêcher de penser qu'une attitude radicale aurait pu éviter la survenue du cancer et que le rôle protecteur de l'hystérectomie n'est que relatif. Ainsi pour Grundsell [8] et Schwartz [9] l'annexectomie permettrait d'éviter plus de 10 % des cancers ovariens.

L'étude la plus importante est celle réalisée par l'équipe de Anne Loft à Copenhague portant sur toute la population féminine du pays entre 1977 et 1981 [10]. Les femmes ont été séparées en deux groupes :

- celles ayant eu une hystérectomie pour lésion bénigne dans la période avec conservation d'au moins un ovaire (22 135 femmes) ;
- toutes les autres Danoises (2 554 872 femmes).



Dans le premier groupe 71 ont développé un cancer de l'ovaire (2,1 %, RR = 0,7). Dans le groupe témoin 10 659 cas ont été observés (2,7 %). D'autre part, il est à noter que 2,4 % des femmes ayant bénéficié d'une hystérectomie ont du être réopérées de kyste ou de dystrophie ovarienne représentant ce qui est appelé le syndrome de l'ovaire restant. Cette étude à très grande échelle confirme les données des autres études publiées. Ces différentes études nous montrent que le risque relatif de développer un cancer de l'ovaire après hystérectomie multiplié par 0,7 et que cette protection est limitée dans le temps et disparaît au bout de 10 à 15 ans. En effet une étude multicentrique du Cancer and Stéroïd Hormone Study réalisée en 1991 portant sur une cohorte importante de patientes âgées de 20 à 54 ans avait montré que la réduction du risque s'observait encore 10 ans après la chirurgie mais qu'elle disparaissait après 2 décades [7]. Pour la majorité des auteurs cette protection ne persiste pas plus de 10 ans. Il est de plus établi qu'enlever un seul ovaire ne diminue pas le risque relatif de développer un cancer ovarien. On note un antécédent d'hystérectomie chez 3,2 à 14 % des femmes présentant un cancer de l'ovaire. Comment expliquer ceci alors qu'il est prouvé que l'hystérectomie exerce un rôle protecteur ? Cela est lié à la fréquence de l'hystérectomie dans la population générale : 20 % des Européennes bénéficieront au cours de leur vie d'une hystérectomie pour lésion bénigne. Le fait que le taux d'hystérectomie soit légèrement inférieur chez les femmes atteintes de cancer de l'ovaire, tend à confirmer la relative protection qu'assure l'hystérectomie vis à vis de ce cancer.

### 3.1.2 LA PATHOLOGIE BÉNIGNE DE L'OVAIRE CONSERVÉ (SYNDROME DE L'OVAIRE RESTANT)

Elle est fréquente mais difficile à évaluer (3 % selon Christ) [11]. Dans 75 % des cas, Celle-ci se manifeste sous forme de dystrophies ovariennes et dans 25 % sous forme de kystes fonctionnels ou organiques [12]. Cette pathologie bénigne nécessite néanmoins une réintervention dans 2 à 8 % des cas avec son risque de morbidité voire de mortalité opératoire.

### 3.1.3 LES SÉCRÉTIONS HORMONALES DES OVAIRES SONT ALTÉRÉES APRÈS HYSTÉRECTOMIE

Funk Brentano avait dans son étude démontré que 21 % des femmes dont les ovaires avaient été conservés présentaient des troubles climatiques et des ménopauses plus précoces [13]. Ceci a surtout été observé chez des femmes de plus de 40 ans. Les femmes plus jeunes auraient de meilleures chances de voir se pérenniser l'activité de leurs ovaires restants. De la même manière, Oldenhave avait, en 1993, réalisé une étude cas témoins chez des femmes ayant eu une hystérectomie entre 39 et 40 ans et avait montré que la ménopause survient en moyenne à 45 ans dans le groupe opéré contre 49 ans dans le groupe témoin [14]. Ces données contredisent quelque peu l'étude de Merall réalisée en 1992 qui avait prouvé par des dosages hormonaux que les taux restaient identiques qu'il y ait eu ou non une hystérectomie [14]

### 3.1.4 LE THS PEUT PALLIER SIMPLEMENT ET DE MANIÈRE ADÉQUATE AU DÉFICIT HORMONAL

Les études portant sur la compliance au THS ont montré que l'observance est meilleure après hystérectomie. En effet le traitement se trouve facilité par l'absence de spotting mais surtout par le fait qu'en l'absence d'utérus, il n'est plus nécessaire d'associer un progestatif. Les limites du THS reposent sur son observance. Il semblerait néanmoins qu'elle soit légèrement meilleure chez les patientes opérées. Ainsi pour Speroff [15], l'hormonothérapie prescrite serait débutée par 31 à 89 % des femmes hystérectomisées et seulement par 21 à 61 % des femmes ayant une ménopause naturelle.

## 3.2 ARGUMENTS EN FAVEUR DE LA CONSERVATION OVARIENNE

### 3.2.1 PERSISTANCE DES SÉCRÉTIONS HORMONALES

Avant la ménopause, l'argument le plus en faveur de la conservation annexielle est évidemment le maintien de l'activité endocrine de l'ovaire. Même si un traitement hormonal substitutif peut corriger la carence oestrogénique, la non-observance de ce dernier en réduit considérablement son utilisation. Ainsi pour 100 femmes démarrant un THS [15] : 20 l'arrêtent avant 9 mois, 10 le prennent irrégulièrement, 30 ne le commencent même pas et seules 15 le poursuivent plus de 5 ans. Il est donc nécessaire d'accorder du temps à l'explication du THS afin d'augmenter ses chances de succès. Il doit être évoqué en préopératoire et son utilisation postopératoire ne se fait qu'à condition d'une bonne compréhension de la part de la patiente. Après la ménopause, il est maintenant établi qu'il persiste une sécrétion hormonale ovarienne surtout orientée vers la synthèse des androgènes et notamment de la testostérone. La sécrétion d'oestrogènes est quasi nulle mais une discrète production par le tissu ovarien ne peut être complètement exclue. Quant aux androgènes, l'ovaire ménopausique continue à sécréter 20 % de la production d'androsténone et 40 % de la production de la testostérone [12]. La castration après la ménopause provoquerait une diminution de 50 % du taux de testostérone et de manière moins significative une diminution des taux d'androsténone et d'oestrogènes. Or, l'action de la testostérone se manifeste par une augmentation significative de la libido et du bien être général, et dans une moindre mesure de la masse musculaire et de la masse osseuse limitant ainsi

l'ostéoporose [16]. Il y aurait donc une diminution des capacités orgasmiques et des troubles du comportement sexuel directement imputables à la castration. L'ovaire post ménopausique n'est donc pas totalement inutile, mais il est à peu près certain qu'un traitement hormonal substitutif bien conduit a des effets identiques à long terme. Le problème posé est celui de la compliance au traitement qui est aléatoire. On peut néanmoins penser, comme il a déjà été dit plus haut, qu'en l'absence de progestatifs et de métrorragies l'observance tendrait à s'améliorer. Pour certains l'annexectomie pourrait avoir d'importantes répercussions psychologiques en relation avec un trouble de la perception du schéma corporel. Beaucoup de femmes n'ont pas une perception claire de la réalité anatomique et fonctionnelle des ovaires. Pour Lachowsky c'est la raison pour laquelle elles leur imputent souvent bien des maux : douleur, pesanteur... mais aussi leur féminité et leur sexualité [17]. Il est donc impératif de les rassurer quant à leur crainte de voir leurs capacités sexuelles s'altérer. Le risque de développer un cancer de l'ovaire chez les femmes hystérectomisées reste présent mais il est inférieur à celui observé dans la population générale. D'autre part en l'absence de THS le risque de mortalité et de morbidité par maladie cardio-vasculaire ou ostéoporose est de loin bien supérieur au risque de cancer sur ovaire restant. Ainsi pour Randall, il faudrait réaliser 5 000 annexectomies systématiques pour éviter 2 cancers ovariens [18].

### 3.2.2 L'AUGMENTATION DU RISQUE OPÉRATOIRE ET LES COMPLICATIONS LIÉES AU GESTE SONT À PRENDRE EN COMPTE [19], [20], [21]

Il est classiquement décrit qu'en chirurgie tout geste supplémentaire représente un risque supplémentaire. La réalisation de l'annexectomie par voie vaginale n'étant pas toujours aisée on peut alors penser que la morbidité et la mortalité de l'intervention pourraient être par conséquent plus importantes. Ceci est en contradiction avec l'étude de Sheth [22] pour qui les complications à la fois opératoires et à moyen terme sont les mêmes avec ou sans annexectomie à condition que la technique soit rigoureuse et que les opérateurs soient entraînés.

## 4 CONCLUSION

La crainte du cancer sur ovaire restant, ne doit pas inciter de manière déraisonnée à la réalisation de l'annexectomie. Il faut garder à l'esprit que son incidence est rare (0,3 à 2 %) et que d'autre part, comme le souligne Randall [23], il faudrait réaliser 5 000 annexectomies afin d'éviter 2 cancers. Définir un âge optimal pour l'annexectomie est nécessaire. En l'absence de consensus ce choix est le plus souvent laissé à l'appréciation des chirurgiens. Néanmoins en reprenant l'ensemble de la littérature il semble que :

- avant 40 ans il n'y a pas de discussion et la conservation doit être la règle ;
- à la ménopause confirmée l'annexectomie soit recommandée malgré les bénéfices apportés par la sécrétion d'androgènes ;
- l'âge de 50 ans pour la majorité des auteurs représente une limite à la conservation. Les ovaires ayant accompli leur rôle, les laisser peut faire courir un risque potentiel (pathologie bénigne ou maligne) ;
- la tranche d'âge suscitant le plus de controverses se situe entre 45 et 50 ans.

En l'absence de consensus, la décision doit être prise en accord avec la patiente, au cas par cas et en prenant en considération l'âge, les antécédents personnels et familiaux, et le degré de compliance attendu concernant le THS. Par contre dans les populations à risque, l'annexectomie doit être la règle devant les antécédents familiaux de cancer ovarien et le syndrome de Lynch. La question reste débattue en ce qui concerne les femmes qui ont bénéficié de multiples inductions de l'ovulation.

## REFERENCES

- [1] Hart WR, Norris HJ. Borderline and malignant mucinous tumors of the ovary. Histologic criteria and clinical behavior. *Cancer* 1973 ; 31 : 1031-45.
- [2] Scully RE. Common epithelial tumors of borderline malignancy (carcinomas of low malignant potential). *Bull Cancer* 1982 ; 69 : 228-38.
- [3] Mc Gowan L. Ovarian Cancer after hysterectomy. *Obstet Gynecol* 1987; 69 : 386-9.
- [4] Ménégos F, Chérié-Challine L. Le cancer en France : incidence et mortalité. Ministère de l'emploi et de la solidarité. Réseau Francim 1995.
- [5] Magnin G. Hystérectomie conservatrice avec ou sans annexectomie. Hystérectomie et annexectomie. Éditions RGO, 1993; Chapitre 3 : 18-21.
- [6] Ferrero JM, Teissier E, Namer M. Cancer épithélial des ovaires. Réunion du 21 mars 1998. Éditions Arnette 1998.

- [7] Sightler SE, Boike GM, Estape RE, Averette HE. Ovarian cancer in women with prior hysterectomy: A 14 years experience at the university of Miami. *Obstet Gynecol* 1991; 78 : 681-4.
- [8] Parazzini F, Negri E, La Vecchia C, Lucchini L, Mezzopane R. Hysterectomy, oophorectomy, and subsequent ovarian cancer risk. *Obstet Gynecol* 1993; 81 : 363-6.
- [9] Grundsell H, Ekman G. Some aspect of prophylactic oophorectomy and ovarian carcinome. *Ann Chir Gynaecol* 1981; 70 : 36-42.
- [10] Schwartz PE. The role of prophylactic oophorectomy in the avoidance of ovarian cancer. *Int J Gynaecol Obstet* 1992; 39: 175-84.
- [11] Loft A, Lidegaard O, Tabor A. Incidence of ovarian cancer after hysterectomy, a nationwide controlled follow up. *Br J Obstet Gynaecol* 1997; 104 : 1296-301.
- [12] Christ JE. The residual ovary syndrome. *Obstet Gynecol* 1975; 46 : 551-6.
- [13] Kazadi B, Rovira M, Laparte E, Lopez G. L'ovaire restant après hystérectomie. *Rev Fr Gynecol Obstet* 1994; 89 : 15-20.
- [14] Funck Brentano. Les méfaits de la conservation ovarienne -In L'ovaire restant après hystérectomie. *Bull Fed Soc Gynecol Obstet Fr* 1959; 11 : 82-93.
- [15] Mercall M. What are the long term effects of hysterectomy on the ovaries of normal women. *J Endocrinol* 1992; 133 : 972-9.
- [16] Speroff T, Dawson N, Speroff L, Haber R. A risk benefit analysis of elective bilateral oophorectomy: effect of changes in compliance with oestrogen therapy on outcome. *Am J Obstet Gynecol* 1991; 164 : 165-74.
- [17] Rozenbaum H. Why has menopause became a public health problem. *Therapie* 1998; 53 : 49-59.
- Lachowsky M. The consequence of longevity. *Maturitas* 1997; 27 : 101-4.
- [18] Levêque J, Eon Y, Colladon B, Foucher F, Chaperon D, Grall JY, Taillanter L. Hystérectomies pour pathologies bénignes en région Bretagne : analyse des pratiques. *J Gynecol Obstet Biol Peprod* 2000; 29 : 41-7.
- [19] Sheth S. The place of oophorectomy at vaginal hysterectomy. *Br J Obstet Gynaecol* 1991; 98 : 662-6.
- [20] Davies A, O'Connor H, Magos A. A prospective study to evaluate oophorectomy at the time of vaginal hysterectomy. *Br J Obstet Gynaecol* 1996; 103 : 915-20.
- [21] Richardson RE, Bournas N, Magos AL. Is laparoscopic hysterectomy a waste of time? *Lancet* 1995; 345 : 36-41.
- [22] Jacobs I, Oram D. Prevention of ovarian cancer: a survey of the practice of prophylactic oophorectomy by fellows and members of the Royal College of Obstetrician and Gynaecologists. *Br J Obstet Gynecol* 1989; 96 : 510-5.
- [23] Randall GL. The frequency of oophorectomy at the time of hysterectomy. *Am J Obstet Gynecol* 1968; 100 : 718-23.